UNIVERSITE D'ALGER

FACULTÉ MIXTE DE MEDECINE ET DE PHARMACIE

ANNÉE 1974 N°

CONTRIBUTION A L'ETUDE DU MESOTHELIOME PLEURAL

(à propos de 3 cas)

THÈSE

POUR LE DOCTORAT EN MEDECINE

Présentée et soutenue publiquement le Décembre 1974

par

Mme AYACHE - HAFID Driffa

MEMBRES DU JURY

MM. T. HADDAM, Professeur de Chirurgie Thoracique et Cardio-Vasculaire	**Président**
M. O. HAMLADJI, Maître de Conférences Agrégé de Chirurgie Thoracique et Cardio-Vasculaire	**Juges**
A. BOUHADEF, Maître Assistant en Anatomie Pathologique	
Z. BEDRANE, Maître Assistant de Chirurgie Thoracique et Cardio-Vasculaire	

Digitized by the Internet Archive
in 2026

https://archive.org/details/IA41548212_0001

UNIVERSITE D'ALGER

FACULTÉ MIXTE DE MEDECINE ET DE PHARMACIE

ANNÉE 1974 N°

CONTRIBUTION A L'ETUDE DU MESOTHELIOME PLEURAL

(à propos de 3 cas)

THÈSE

POUR LE DOCTORAT EN MEDECINE

Présentée et soutenue publiquement le Décembre 1974

par

Mme AYACHE - HAFID Driffa

MEMBRES DU JURY

MM. T. HADDAM, Professeur de Chirurgie Thoracique et Cardio-Vasculaire	**Président**
M. O. HAMLADJI, Maître de Conférences Agrégé de Chirurgie Thoracique et Cardio-Vasculaire	**Juges**
A. BOUHADEF, Maître Assistant en Anatomie Pathologique	
Z. BEDRANE, Maître Assistant de Chirurgie Thoracique et Cardio-Vasculaire	

UNIV.
LEIDEN
BIBL.

SERMENT D'HIPPOCRATE

En présence des Maîtres de cette Faculté, de mes chers condisciples et selon la tradition d'Hippocrate, je promets et je jure d'être fidèle aux lois de l'honneur et de la probité dans l'exercice de la Médecine.

Je donnerai mes soins gratuits à l'indigent et n'exigerai jamais un salaire au-dessus de mon travail. Admis dans l'intérieur des maisons, mes yeux ne verront pas ce qui s'y passe, ma langue taira les secrets qui me seront confiés et mon état ne servira pas à corrompre les moeurs ni à favoriser le crime.

Respectueux et reconnaissant envers mes Maîtres, je rendrai à leurs enfants l'instruction que j'ai reçue de leurs pères.

Que les hommes m'accordent leur estime si je suis fidèle à mes promesses. Que je sois couvert d'opprobre et méprisé de mes confrères si j'y manque.

JE DEDIE CETTE THESE :

A mon père et ma mère qui ont suivi pas à pas mes études et n'ont rien ménagé pour mon confort matériel ou moral.

Qu'il me soit permis, aujourd'hui, de leur dédier ce modeste travail quoique rien ne puisse égaliser tout ce qu'il m'ont donné.

A ma grand-mère

A mon oncle El-Hachmi

A mon mari Kamal

Pendant mes études médicales il n'a ménagé ni son temps ni son repos pour m'aider.

En témoignage de ma reconnaissance et de mon affection, qu'il me soit permis de lui dédier cette thèse.

A ma fille Houda

A qui je souhaite une longue et heureuse vie parmi les siens.

Avec toute mon affection.

A la mémoire de mon beau-père,martyr de la révolution.

A ma belle mère.

A mon beau frère Abdelhak pour l'intérêt et l'encouragement qu'il m'a témoignés.

A Abderahmane.

A Sadek.

A Dalila,Akila et Siham.

A BENNEDJAI Mounira

A tous mes cousins.

A notre Maître et Président de Thèse :

Monsieur le Professeur T. HADDAM

Vous avez accepté avec amabilité de présider notre thèse.

Travailler à vos côtés n'a pas été notre privilège, mais l'intérêt que vous nous avez manifesté nous a beaucoup touché.

Qu'il nous soit permis de vous exprimer ici notre gratitude et notre profond respect.

A NOS JUGES :

Monsieur le Professeur Agrégé O. HAMLADJI

Vous nous avez aidé dans l'élaboration de ce travail.

Vous nous faites l'honneur de juger notre thèse.

Il nous est agréable de pouvoir vous exprimer nos vifs remerciements et notre profond respect.

A Madame le Docteur A. BOUHADEF
Maître Assistant en Anatomie-Pathologique

Qui nous a acceuilli avec une très grande amabilité et qui n'a ménagé aucun effort pour nous aider.

Qu'il nous soit permis de lui exprimer notre profond respect et nos vifs remerciements.

A Monsieur le Docteur Zoubir BEDRANE
Maître Assistant de Chirurgie
Thoracique et Cardio-Vasculaire

Qui a bien voulu accepter d'être parmi nos juges.

Qu'il nous permette de lui exprimer nos vifs remerciements.

Au Docteur LAHRECHE Hamza

Assistant de Chirurgie thoracique et
Cardio-Vasculaire.

Vous nous avez suggeré notre sujet de thèse.

Vous n'avez rien ménagé pour nous aider,ni votre temps ni vos conseils.

Vous nous avez sacrifié des heures précieuses malgré la fatigue d'une journée déjà bien remplie.

Permettez moi de vous renouveller en cette circonstance,ma profonde reconnaissance et nos vifs remerciements.

A Monsieur le Professeur EID M.M.

Vous nous avez accueilli avec une grande amabilité.

Vous nous avez prodigué vos précieux conseils.

Permettez nous de vous adresser notre sincère reconnaissance.

A mes amies

A Melle le Docteur BAIOD Amina

Pour l'encouragment qu'elle m'a témoigné.

A Melle SOUID Mebarka

A Melle Abla

A Melle MORGSI Fatiha

A Mme BENYEKHLEF Hassiba et ses enfants.

A Mme AROUA Habiba

A tout le personnel de la clinique de Chirurgie Thoracique et Cardio-Vasculaire C.H.U. Mustapha.

A tous mes camarades de promotion.

I N T R O D U C T I O N

Le mésothéliome pleural a été longtemps considéré comme une curiosité médicale; et pourtant la fréquence de cette maladie apparait de nos jours de plus en plus grande; à cause certes d'un diagnostic mieux et plus précocément établi vu les progrès énormes qu'à fait la médecine,mais probablement à cause aussi d'une fréquence réelle.

Le problème que pose actuellement cette tumeur pleurale est analogue, à plusieurs points de vue,à celui du nombre croissant des cancers broncho-pulmonaires qui augmente parallèlement à la formidable explosion de la civilisation industrielle.

Le mésothéliome pleural se définit comme étant un cancer primitif de la plèvre,développé au dépend de l'endothélium pleural. D'emblée nous dirons qu'il en existe deux types :

1/ le type " localisé " d'évolution classiquement bénigne;

2/ le type " diffus " d'évolution manifestement maligne et très rapidement fatale.

Mais en fait il s'agit là de distinction théorique.

Dans ce travail nous rapportons trois observations ayant trait à des malades âgés de 36 à 45 et présentant chacun une tumeur pleurale localisée, qui s'est avérée être un authentique mésothéliome malin. C'est dire que,dans de telles circonstances,il faut agir.et agir vite malgré le caractère localisé de la tumeur,pour retarder et pourquoi pas!pour éviter le stade des complications pouvant aboutir à l'issue fatale.

Cette affection redoutable,à laquelle tout médecin doit penser,est déjà connue de longue date et plus exactement depuis le XVIIIème siècle,lorsque Joseph LIEJTAUD rapporta les résultats de ses travaux sur 30.000 autopsies !

Nous dirons dans notre historique la grande controverse qu'a suscitée cette affection chez les auteurs parmi lesquels certains ont été jusqu'à refuter son existence !

Avant d'entreprendre ce travailnous avons pris connaissance des cas publiés dans la littérature; et,en comparant ces travaux à notre propre expérience,nous pouvons dire que le mésothéliome pleural n'est pas une affection rare. Le syndrome clinique qui l'accompagne est évocateur; le syndrome radiologique fixe encore mieux les idées vu les images caractéristiques qu'il réalise.

Le bilan biologique vient confirmer l'hypothèse déjà quasi-certaine et permettra une approche diagnostique plus précise.

Enfin,avec l'examen histologique,aucun doute ne persistera sur l'origine de la tumeur et laissera peser sur le malade le poids d'une survie limitée.

Dans cette étude,nous suivons le plan qu'adopte le clinicien quand il se trouve confronté à dénouer un tel problème de diagnostic et de thérapeutique d'importance vitale.

1/ Tout le long de cette étude,le rappel embryologique que nous ferons revêtira une importance capitale.

2/ Après l'exposé détaillé de nos observations,l'étude clinique nous amenera vers les examens radiologiques si évocateurs.

3/ Les études biologiques semblent confirmer actuellement le diagnostic en montrant la présence quasi-constante d'acide hyaluronique dans le liquide d'épanchement pleural qui accompagne souvent le mésothéliome.

4/ L'examen anatomo-pathologique,pratiqué après biopsie,soit à l'aiguille d'ABRAHAMS ou de MINGHINI,soit après pleuroscopie ou après thoracotomie,cet examen histologique sera la preuve déterminante.

5/ Les considérations étiologiques vont lever un peu le voile sur l'origine et les causes de l'affection qui demeurent encore de nos jours si controversées.

6/ L'évolution de la maladie,rapidement mortelle,pourrait être modifiée par un acte chirurgical précocément établi.

7/ Enfin,quoique pour certains auteurs l'exérèse chirurgicale d'un mésothéliome pleural n'entrainerait pas plus de survie qu'une évolution spontanée,nous prétendons affirmer que le traitement médical combiné à un acte opératoire précoce peut éviter au malade les graves et habituelles complications du mésothéliome qui dans certaines de ses formes est actuellement curable.

II-HISTORIQUE

L'histoire du mésothélium pleural remonte au XVIIIè siècle.

C'est à Joseph LIEUTAUD que l'on attribue la première description anatomique du mésothéliomepleural lors d'une publication de 30.000 compte-rendus d'autopsie en 1767.

Depuis cette époque,jamais aucune affection médicale n'a connue plus de dénominations,chacune traduisant un concept pathogénique propre à chaque auteur.

WAGNER,le premier,crée en 1870 le terme de lymphadénome.

A ce terme vont succeder dans une confusion indescriptible ceux de " pleurite carcinomateuse ", de " lymphangite carcinomateuse ", de " carcinome endothéliale ", de " sarcome pleural ", de " pleuromes ", toutes désignant la même tumeur pleurale.

Au cours de l'histoire du mésothéliomeil convient d'ajouter les protestations des auteurs qui mettent en doute l'existence même de la tumeur ou ne lui reconnaissent qu'une origine métastatique !

En 1870, HIS fait une magistrale description des cellules endothéliales qui tapissent les cavités séreuses et vasculaires.

En 1875, EPPINGER reprend la description de HIS et baptise cette tumeur " endothéliome ", désignation qui éclipsa ses concurentes pendant plusieurs décades.

Mais,du fait de l'imprécision de critères histologiques attribué à ce terme qui évoque,non seulement les tumeurs d'origine mésenchymateuse, mais aussi certains carcinomes : le terme d'endothéliome fut alors abondonné.

C'est en 1908 qu'apparait pour la première fois le concept de mésothélium,dû à WYNN et MULLER.

En 1926, PALLACE, ROUBIER et TOBIAS isolent les tumeurs pleurales localisées.

En 1927, MAXIMOW attira l'attention sur le fait que les cellules qui constituent le revêtement des séreuses coelomiques ont une double potentialité épithéliale et conjonctive et il donna le nom de mésothélium à ces cellules.

Mais il a fallu attendre les travaux de KLEMPERER et RABIN en 1942 et surtout ceux de STOUT et MURRAY pour que la dénomination de mésothéliome pleural s'imposait définitivement à tous.

BLOCK en 1952 établit une synthèse histogénétique minutieuse des tumeurs de la plèvre.

Plus tard EVANS et SORS proposent une classification anatomo-clinique des tumeurs pleurales,classification reposant essentiellement sur des critères histologiques simples. Cette classification se base sur la structure histologique de la plèvre dont la couche cellulaire de revêtement est le mésothélium et,nous tenons à le souligner,c'est seulement aux tumeurs développées au dépend de cette couche que les auteurs donnent la dénomination de " mesothéliome pleurale ".

Enfin récemment en 1974, MERLIER et LE BRIGAND,KALNASON,établissent une synthèse clinique,anatomo-pathologique et précisent les moyens thérapeutiques dont disposent les médecins face à une affection pouvant être dans sa forme extensive redoutable.

CONSIDERATION EMBRYOLOGIQUE

Avant d'entreprendre l'étude clinique il est de première importance de faire un bref rappel embryologique.

Nous savons qu'à la deuxième semaine de la vie intra-utérine,le bouton embryonnaire se différencie pour aboutir à la formation de la cavité coelomique intra-embryonnaire qui va former la cavité pleurale et la cavité péritonéale,toutes deux tapissées de cellules mésodermiques.

Au sein de cette cavité coelomique la masse cellulaire céphalique mésodermique va donner le septum transversum où apparaitra le sac péricardique. A l'autre extrémité,qui est l'extrémité caudale,se fait le développement de cellules hépatiques.

La partie ventrale du diaphragme se forme au dépend de la partie restante du septum transversum.

Latéralement les somites du 4ème segment cervicale vont migrer dans le septum transversum entre le sac péricardique et la masse cellulaire hépatique pour former les muscles du diaphragme.
A ce moment le septum descend dans la région caudale emmenant avec lui les muscles diaphragmatiques et le nerf phrénique. Mais dorsalement la cavité pleurale communique avec la cavité péritonéale.

A cette période apparaissent les ébauches pulmonaires.

Dorso-latéralement les plis pleuraux péritonéaux se rejoignent au niveau du septum transversum au niveau duquel se développeront les parties diaphragmatiques dorso-latérale.

Nous voyons donc que plèvre,péricarde et péritoine dérivent du même tissu mésodermique. Nous verrons ultérieurement la fréquence d'association de tumeurs pleurale,péritonéale et péricardique.

R.J. LAST.

Anatomy Regional and Applied.

(1972).

OBSERVATIONS

Observation n° 1

M... T...,âgé de 36 ans et père de 5 enfants,est originaire de GRANDE KABYLIE.
Ce malade nous a été adressé dans le service de chirurgie thoracique et cardio-vasculaire d'Alger le Ier Avril 1970 : son histoire va se révéler surprenante.

C'est en 1951 que notre malade émigre en FRANCE où,dès cette année,il connaitra des problèmes de santé.
Travaillant dans une usine de produits chimiques de nature indéterminée, il va consulter à plusieurs reprises pour syndrome bronchitique.

L'année 1962 va être l'année du retour au pays,et de 1962 jusqu'à 1967,M...T.consultera à plusieurs reprises des médecins de ville pour bronchopathie trainante avec asthénie et amaigrissement progressif.

En 1967,à la suite d'un examen radiologique systématique on découvre chez ce malade une opacité suspecte siégeant à la partie moyenne du poumon gauche. Il est hospitalisé à LAENNEC (ex hôpital de pneumo-phtisiologie de BENI-MESSOUS) où le diagnostic de tuberculome du lobe moyen gauche est évoqué.
Un traitement anti-bacillaire triple associé est institué,comprenant : l'Hydrazine de l'Acide Nicotinique (I.N.H.), de Soluté Para-Amino-Salicylate de Sodium (P.A.S.) et la Streptomycine,traitement qui sera poursuivi pendant 4 mois et relayé,devant la persistance de l'image radiologique,par le Trécator,la Viomycine et l'I.N.H.
2 mois plus tard,le malade quitte l'hôpital et continue 18 mois durant un traitement binaire à base de Rimifon et P.A.S.
Son état demeurera stationnaire jusqu'en 1970,année au début de laquelle il accuse les premières douleurs thoraciques. Ces douleurs devenant de plus en plus tenaces,rebelles à toute thérapeutique antalgique ambulatoire,le malade consulte à l'hôpital de BENI-MESSOUS où il est admis le 6 mars de la même année.

Le traitement médical,longtemps poursuivi,n'ayant amené aucune amélioration clinique ni radiologique,M...T... est proposé pour une intervention chirurgicale et nous est adressé dans le service le Ier Avril 1970 où nous l'avons examiné.

Dans ses antécédents familiaux nous n'avons retrouvé aucun élément notable,en particulier aucune notion de contage tuberculeux,aucun séjour d'endémie hydatique.

Nous avons pratiqué des téléradiographies tant à sa femme qu'à ses enfants et nous n'avons noté aucune image suspecte.
Les antécédents collatéraux sont également négatifs.

Au total il s'agit d'un malade ayant travaillé plusieurs années dans une usine de produits chimiques,ayant présenté des épisodes bronchitiques avec amaigrissement et qui nous est adressé pour opacité ronde du sommet gauche rebelle à toute thérapeutique médicale.

Nous nous trouvons en présence d'un malade relativement jeune et dont l'âge contraste avec son état physique caractérisé par un amaigrissement important. Il se plaint de douleurs hémi-thoraciques gauches,douleurs tenaces,continues,siégeant électivement dans la région sous-mamelonnaires gauches,irradiant vers la région scapulaire gauche,s'accentuant de jour en jour,entrainant l'insomnie et le désarroi du malade.

L'inspection ne montre pas de déformations thoraciques et l'ampliation du thorax est normale. Il n'existait pas de syndrome de compression ganglionnaire en particulier nous n'avons pas noté ni syndrome de Claude Bernard HORNER ni syndrome de PANCOST et TOBIAS.

L'examen pleuro-pulmonaire montre la présence d'une matité siégeant au niveau de la région hémi-thoracique moyenne gauche. Le murmure vésiculaire n'est pas bien perçu à ce niveau et les vibrations vésicales n'y sont pas normalement transmises. Ailleurs,la pression et l'auscultation s'avereront normales.

Il n'existe en particulier aucun souffle cavitaire,aucun râle.

A l'examen de l'appareil cardio-vasculaire : les bruits du coeur sont bien perçus,le rythme cardiaque est régulier à 80 pulsations par minute et il n'existe aucun bruit,aucun souffle surajouté.

Les pouls périphériques sont également bien perçus.
La tension artérielle est à 10/7.

L'examen de l'appareil digestif : il permet de noter une constipation chronique avec douleurs abdominales diffuses évoquant une colopathie si fréquente dans nos régions. Ainsi l'abdomen reste souple et il n'existe ni d'hépatomégalie ni de splénomégalie,ni ascite ni circulation collatérale. Par contre on retient la notion d'anorexie évoluant depuis quelques mois.

Appareil génito-urinaire : A l'interrogatoire de notre malade nous apprenons la présence de douleurs lombaires diffuses;mais il n'existe aucun trouble mictionnel.

La palpations des fosses lombaires s'avère parallèlement normale.

L'examen de l'appareil lympho-ganglionnaire : il permet de noter la présence de quelques adénopathies axillaires de la taille d'une lentille,durs à la palpation,indolores et mobiles par rapport au plan cutané. Il existe par ailleurs,quelques adénopathies inguinales de la taille d'une noisette indolores à la palpation.
Nous n'avons pas retrouvé d'adénopathies cervicales.

Le système nerveux : l'examen du système nerveux est par contre riche en enseignements : il présente une paraplégie de type spastique avec abolition de la sensibilité cutanée; l'étiologie de cette paralysie sera expliquée ultérieurement.

Il existait parallèlement une aréflexie ostéo-tendineuse, intéressant les deux membres inférieurs.

Enfin l'examen de la peau et des phanères montre la présence d'escares de décubitus.

Au total il s'agit d'un malade relativement jeune à l'état général très atteint. Ce malade paraplégique souffre de douleurs hémithoraciques gauches tenaces et présente à la radiographie du thorax une opacité ronde de la région moyenne que nous étudierons après l'exposé des autres examens paracliniques qui sont dans l'ensemble normaux.

EXAMENS PARA-CLINIQUES

Examens complémentaires

- Hémogramme du 7.4.1970 : il montre une lymphocytose à 19.200.

  . Hématocrite : 42 %
  . Hemoglobine :
  . Globules rouges : 4.420.000/M^3
  . Globules blancs : 19.200
  . Polynucléaires neutrophiles : 93
  . Polynucléaires éosinophiles : 0
  . Polynucléaires basophiles : 0
  . Lymphocytes : 5
  . Monocytes : 2.

- Vitesse de sédimentation : un peu augmentée :
  - Ière heure : 20 mm
  - 2ème heure : 60 mm.

- Hémogramme du 24.4.1974 : il montre une normalisation du taux des globules blancs avec une diminution du taux des globules rouges.

  - Hématocrite : 31,5 %
  - Globules rouges : 3.300.000
  - Globules blancs : 6.200
  - Polynucléaires neutrophiles : 54
  - Polynucléaires éosinophiles 0
  - Polynucléaires basophiles : 0
  - Lymphocytes : 46
  - Monocytes : 0.

- Vitesse de sédimentation :
  - Ière heure : 73 mm
  - 2ème heure : 115 mm.

- La glycémie : 1,01.
- Urée sanguine : 0,46.

On note ici qu'il n'y a pas d'hypoglycémie puisque le taux est de 1,01.

- La recherche d'acide hyaluronique, qui selon certains auteurs, existe dans une très grande proportion de mésothéliome pleural, n'a pu être pratiqué du fait que le malade ne présentait pas d'épanchement pleural.

- L'électrocardiogramme : pratiqué avant l'intervention, il ne révèle aucun trouble cardiaque. Le rythme sinusal est de 70.

Examen radiologique.

a) A l'examen radioscopique,on note de face,une opacité dense à contours flous siégeant en regard du hile gauche. La silhouette cardiaque parait normale.

Au niveau du poumon droit on ne note aucune image apparemment anormale, par contre on est frappé par une rigidité de l'hémithorax gauche dont l'amplitude est diminuée à la fois par le jeu costal et la cause hémidiaphragmatique gauche moins importante que l'amplitude hémidiaphragmatique droite.

Sur le profil,l'opacité déjà remarquée,se projette au niveau de la région postérieure moyenne,en regard de ce qui correspond à la lingula.

b) La radiographie standard du thorax va se révéler riche en enseignements. Tout d'abord en ce qui concerne le contenant squelettique,on note : sur le téléthorax de face une érosion périphérique costale intéressant les arcs postérieurs des 6ème et 7ème côtes gauches.
Les espaces intercostaux sont quelque peu rétrécis du côte gauche malade.
L'hémi coupôle diaphragmatique gauche se trouve sur la même ligne horizontale de l'hémi coupôle droite,ce qui va dans le sens d'une diminution de la course diaphragmatique du côté atteint.

En ce qui concerne le contenu : nous sommes frappés sur le cliché de face par la présence d'une opacité grossièrement ronde,dense à contour festoné et d'aspect calcique,de la taille d'une petite orange et se projettant en regard du hile gauche (fig 1). Le sommet et la base pulmonaire gauches sont indemnes.
A droite,nous tenons à le souligner, il existe au niveau de la région apicale des images nodulaires qui ont fait suspecter la possibilité de lésions tuberculeuses associées. Aucune preuve n'ayant été apporté dans

ce sens,on les catalogue à tort,nous le savons maintenant,d'images cicatricielles. En fait il s'agissait de ce que SORS et LE BRIGAND appelaient " une prolifération infra-clinique " classiquement découverte au cours de l'autopsie.
Le reste du parenchyme pulmonaire droit est normal.
Enfin la silhouette cardiaque présente les contours habituels.

Sur la radiographie standard de profil (fig 2) l'opacité que nous avons retrouvée dans la région moyenne du lobe gauche se projette au niveau du segment de FOWLER.

L'état déclinant du malade ne nous ayant pas permis de pratiquer une bronchoscopie ni de bronchographie, M...T.. est opéré le lendemain même de son admission dans notre service,soit le 2 Avril 1970.

Devant le contest clinique et radiologique nous avons été naturellement confronté à un problème diagnostique ardu. La phtysie étant prévalente dans nos régions,c'est tout d'abord à la tuberculose que nous avons pensé. Devant l'absence de signes associés,parenchymateux ou autres,devant l'immobilité des images longtemps resté identique malgré un traitement d'épreuve,nous avons été amené à éliminer successivement le tuberculome qui réalise habituellement un aspect polyptratifié; l'infiltrat rond de lecture habituellement hétérogène,les foyers caséeux réalisant classiquement des véritables blocs très denses à contour net marqué à l'emporte-pièce,enfin le bronchocèle(collection de caséum intrabronchique) qui revêt plutôt l'aspect allongé qu'une forme arrondie.

Le diagnostic des opacités,réalisés par d'autres affections a été soulevé et nous avons pensé au carcinome secondaire,mais nous n'avons pas trouvé le cancer primitif. L'aspergillome a été rejeté car nous n'avons pas retrouvé la classique image en grelot. Evidemment nous avons pensé à la silicose pseudo-tumorale,mais cette affection réalise des images bilatérales et évolue sur des antécédents professionnels. Un diagnostic important nous a

retenu longtemps : l'echinococcose étant à l'état endémique dans notre pays,nous avons soulevé le diagnostic de kyste hydatique,mais l'élément biologique faisait défaut et l'aspect radiologique n'étant pas en faveur d'une hydatidose.

Enfin les autres affections telles le goître plongeant,la tumeur thymique,l'hàmarthrome,les kystes bronchogéniques,les adénopathies para-trachéales,les anévrysmes de la crosse aortique,la pleurésie enkystée; ce sont autant d'affections que nous avons soulevées et éliminées. Restait enfin l'éventualité d'un neurinome qui pouvait prêter à confusion. Mais l'évolution habituellement bénigne de cette tumeur et son retentissement sur l'état général,enfin son aspect radiologique qui réalise un angle de raccordement para-vertébral aigu,tous ces éléments nous ont fait écarter cette éventualité.

Compte rendu-opératoire

Intervention : exérèse partielle de la tumeur et du Fowler gauche.

Opérateurs : Drs. B. HADDAM - A. SARI

Thoracotomie latéro-postérieure gauche dans le lit de la 6ème côte. Hémostase rigoureuse de la paroi à points séparés au catgut. Ouverture de la plèvre pariétale qui est épaissie,infiltrée par endroits,présentant des placards en tache de bougie.

Le fowler gauche est très adhérant à la paroi;à son niveau existe une tumeur pleurale,blanchâtre,friable. Cette tumeur pleurale,probablement un mésothéliome,a envahi la 6ème et la 7ème côtes ainsi que les vertèbres dorsales correspondantes.

Le fowler gauche est envahi partiellement.

Devant l'étendue de cette tumeur maligne,on se contente de faire une exérèse partielle de la tumeur avec résection de 5 cm de longueur de l'arc postérieur de la 6ème côte.

Résection du fowler à l'UKL 60.

Fermeture de la paroi sur drainage aspiratif.

On adresse au laboratoire d'anatomie pathologique le fragment de la tumeur, le fowler et la 6ème côte.

Les suites opératoires ont été des plus simples avec retour normal du poumon à la paroi et absence de tout épanchement pleural. (fig 3)

Le 26 Mai nous recevons le résultat de l'examen anatomo-pathologique.

Examen microscopique :

Plusieurs prélèvements ont été effectués au niveau de cette pièce d'exérèse. Ils intéressent un parenchyme pulmonaire dystrophique et un revêtement pleural. La plèvre est le siège d'une prolifération tumorale manifestement maligne,infiltrant le parenchyme pulmonaire,constitué par des cellules fusiformes disposées en larges faisceaux. Il existe au sein de ces faisceaux d'assez nombreuses fentes.

Les atypies nucléaires et les mitoses sont nombreuses.

Il s'agit d'un mésothéliome malin.

Dr. LAHRECHE

Enfin un contrôle radiologique (fig 4) pratiqué le 29 Avril 1970 n'ayant montré aucune particularité,hormis quelques images fibreuses de la base gauche et la persistance d'un petit bourrelet pleural laissé sur place vu la difficulté de dissection au cours de l'exérèse,le malade (fig 1) quitte le service le 4 Mai de la même année sur la demande express de ses parents.

Nous apprendrons plus tard que M... T.. est décédé le 10 Octobre 1970.

Observation n° 1 : Tumeur para-hilaire gauche à contours irréguliers et partiellement calcifiés.

Observation n° 1 : Cliché de profil.
La tumeur se projette au niveau du segment de Fowler.

Observation n° 1 : Cliché radiologique post-opératoire après un mois.

Observation n° 1 : cliché post-opératoire (le lendemain de l'intervention). Retour normal du poumon à la paroi.

Observation n° 2

L... M...,âgé de 42 ans,père de 7 enfants,originaire de TIZI-OUZOU.

Ce malade nous a été adressé dans le service de chirurgie thoracique et cardio-vasculaire du C.H.U. MUSTAPHA - ALGER le 6 Avril 1972 par un Médecin de TIZI-OUZOU pour opacité ronde du sommet du poumon gauche découverte lors d'un examen radiologique pour l'obtention d'un certificat de phtysiologie.

Le début de la maladie remonte à environ 20 ans. En effet dès cette époque le malade ressent une douleur siégeant au niveau du creux claviculaire gauche,peu intense,irradiant tout le long de la face interne du bras gauche. Il consulta plusieurs médecins qui lui pratiquèrent tous des radioscopies et des radiographies du thorax,mais aucun d'eux ne put déceler l'origine de cette douleur.
Ce n'est que par hasard,lors d'un examen systématique au Sanatorium de TIZI-OUZOU,comme nous l'avons signalé,qu'une opacité fut découverte.

A l'interrogatoire nous découvrons que notre malade a émigré en FRANCE en 1951 où il travailla comme ouvrier dans une fonderie jusqu'en 1953. Puis de 1953 à 1956 il fut embauché dans une usine de produits chimiques de nature inconnue et enfin de 1957 à 1961 il fut employé dans la metallurgie.

En ce qui concerne le tabac,L... M... consomma pendant 20 ans un paquet par jour,puis un paquet tous les 4 jours durant ces deux dernières années.

Ses antécédents personnels pathologiques ne révèlent rien d'anormal,aucune notion de contage tuberculeux,aucun séjour d'endémie hydatique. Dans ses antécédents familiaux il a une soeur qui a été traitée pour tuberculose pulmonaire à l'hôpital de BENI-MESSOUS en 1971.

Par ailleurs les antécédents collatéraux sont négatifs.

Au total il s'agit d'un malade âgé de 42 ans ayant travaillé pendant 10 ans (depuis 1951 jusqu'en 1961) dans différents secteurs industriels et qui présentait une douleur sous-claviculaire gauche irradiant vers la face interne du bras gauche;mais avant 1972,date de la découverte de l'opacité au niveau du sommet du poumon gauche,aucune cause n'a pu être attribuée à cette douleur à caractère spontané.

Nous nous trouvons devant un homme relativement jeune,dont l'état général est assez conservé.

La douleur qu'il ressent au niveau du creux sus-claviculaire gauche s'accentue depuis 2 ans.

L'inspection ne montre pas de déformation thoracique,mais on note un comblement du creux sus claviculaire gauche.
La palpation permet de découvrir une masse de consistance ferme au niveau du creux sus claviculaire en question,non douloureuse.
A la percussion il existe une matité de la région supérieure de l'hémithorax gauche.

L'auscultation : nous notons une diminution du murmure vésiculaire au niveau de la matité.

Par ailleurs l'examen pleuro-pulmonaire est normal.

<u>A l'examen de l'appareil cardio-vasculaire</u> : les bruits du coeur sont bien perçus. Le rythme cardiaque est régulier à 68 pulsations par minute. Il n'existe aucun bruit ni souffle surajoutés.
Les pouls périphériques sont perçus.
La tension artérielle est à 12/7.

L'examen de l'appareil digestif. L'abdomen est souple,respirant bien. On ne note ni ascite,ni circulation collatérale.
La palpation ne révèle pas d'hépato-splénomégalie.

L'appareil génito-urinaire. Le malade ne se plaint ni de douleurs lombaires ni de troubles mictionnels. La palpation ne donne pas de contact lombaire.

L'examen de l'appareil lymphoganglionnaire . La palpation des différentes aires ganglionnaires révèle l'existence de ganglions sous-maxillaires gauches de la taille d'un pois chiche,durs,indolores,mobiles par rapport à la peau.
Ailleurs l'examen est normal.

L'examen du système nerveux est normal,les reflexes ostéo-tendineux sont présents,le signe de BABINSKI est négatif.
Les sensibilités superficielles et profondes existent.

Donc il s'agit d'un malade à l'état général assez conservé qui se plaint de douleurs sus claviculaires gauches et qui présente à la radio une opacité ronde au niveau du sommet du poumon gauche que nous décrirons un peu plus loin et dans les autres examens para-cliniques.

a) Examens du sang :

1/ la glycémie a un taux normal : 0,87 ...
L'urée : 0,31.

2/ L'hémogramme révèle une légère anémie :
hématies : 3.600.000
leucocytes : 5.600

Polynucléaires :

neutrophiles : 52 %

éosinophiles : 13 %

basophiles : 0

Mononucléaires :

lymphocytes : 35 %

monocytes : 0

Hémoglobine : 12,5 g/%

3/ La vitesse de sédimentation :

Ière heure : 28 mm

2ème heure : 54 mm

4/ Le temps de saignement : 3'45"

Le temps de coagulation : 8'30

b) La recherche de précipitine par immunoélectrodiffusion est négative (recherche d'un kyste hydatique).

c) L'électrocardiogramme donne :

un rythme sinusal à 65 x mn avec PR 0/6, QR/007, $\overline{AP}$ + 60°
AQRS + 10° et
QT = 0,36.

Le tracé est dans les limites normales.

d) La recherche de l'acide hyaluronique n'a pu être faite parce qu'il n'y avait pas d'épanchement pleural.

e) L'examen radiologique

- La radioscopie : de face nous avons visualisé une image ronde de la taille d'une grosse orange siégeant au niveau du sommet gauche.
La silhouette cardiaque parait normale. Aucune image apparemment anormale n'est constaté au niveau du poumon droit.
De profil cette opacité se projette à la fois sur les segments antérieur et postérieur.

- La radiographie standard du thorax :

1/ le contenant squelettique : sur le téléthorax de face on note un élargissement des espaces intercostaux des 2 côtés

2/ Le contenu :

- de face : l'opacité au niveau de la région supérieure du poumon gauche saute aux yeux par sa taille et son contour net. En effet,cette opacité de la taille d'une orange,présente des contours réguliers et une surface homogène.
Au niveau du poumon droit il existe des calcifications éparses le long du hile.
La silhouette cardiaque ne présente rien de particulier.

- De profil : elle occupe le segment supérieur antérieurement et postérieurement.

Devant ce contexte clinique nous avons été ramené à un problème de diagnostic ardu.
La phtysie étant répandu dans nos régions,c'est à la tuberculose que nous avons pensé en premier lieu. Mais nous avons éliminé cette probabilité devant les signes cliniques,biologiques et radiologiques qui sont tous négatifs.

Le diagnostic différentiel réalisé avec d'autres affections (voir observation n° 1) nous a conduit à penser au carcinome secondaire, l'aspergillome,la silicose pseudo-tumorale,l'ecchinococcose qui est à l'état endémique dans nos régions.

Enfin d'autres affections telles que le goître plongeant,la tumeur thymique,l'éventualité d'un neurinome.
Mais l'évolution bénigne de ces tumeurs et les examens para-cliniques nous ont fait écarter cette éventualité.

Compte rendu opératoire (Opérateurs : Dr. EID M.M., Dr. LAMRECHE H.)

Thoracotomie latérale au niveau du 3ème espace intercostal gauche sans résection de côtes. A l'ouverture de la plèvre,on découvre une masse ronde encapsulée,extra-pleurale,légèrement rénittente,très adhérente à la paroi. Le libération de cette masse s'avère laborieuse et nous conduit en cours de dissection à son excision; ce qui permet d'évacuer une masse grumeleuse,très vascularisée,évoquant manifestement un mésothéliome pleural dégénératif et hémorragique,innervée par une branche de la 2ème racine nerveuse intercostale gauche. Cette masse infiltre par ailleurs la sous-clavière à sa naissance,ce qui nous oblige à ligaturer cette dernière artère.

Après résection totale de la masse néoplasique,on découvre la présence d'un nodule néoplasique pleural au niveau de D4 et d'une plaque mésothéliale diaphragmatique. Suture du diaphragme sur 2 plans. Vérification de l'hémostase,nettoyage de la cavité thoracique et fermeture de la paroi plan par plan sur 2 drains aspiratifs.

Les suites opératoires ont été bonnes. Les examens radiologiques de contrôle post-opératoire sont normaux.
Après un mois se surveillance,le malade est rentré chez lui.
Le décès est survenu un an plus tard.

Observation n° 2 : Opacité ronde,homogène,du sommet gauche.

Observation n° 3

A... S..,âgé de 43 ans,marié et père de 7 enfants est adressé dans le service de chirurgie thoracique et cardio-vasculaire du C.H.U. Mustapha - Alger,le 26 septembre 1968 par le centre Pierre et Marie CURIE pour opacité para-médiastinale droite.

Cette opacité fut découverte de façon fortuite à l'occasion d'un examen systématique à l'hôpital.

L'interrogatoire du malade nous permet de préciser que jusqu'à présent il jouissait d'une parfaite santé. Il n'a jamais été hospitalisé ou atteint d'une affection quelconque. Par contre il a travaillé en FRANCE pendant 15 ans dans une usine de produits chimiques avant de regagner ALGER où dès 1963 il obtint le poste de surveillant au Centre Hospitalier et Universitaire d'Alger.

Dans les antécédents collatéraux,nous n'avons trouvé aucun élément notable,en particulier pas de notion de contage tuberculeux ou d'endémie hydatique.

Donc nous nous trouvons devant un malade âgé de 43 ans,pesant 60 kg,sans aucun antécédent pathologique et qui,à la radiographie du thorax présente une opacité para-hilaire droite que nous décrirons un peu plus loin.

L'EXAMEN CLINIQUE

L'examen pleuro-pulmonaire : le malade ne signale ni la présence de toux, ni d'expectoration ni d'hémoptysie. Mais depuis le mois de septembre 1968, il se plaint de douleurs rétrosternales,intermittentes,peu intenses et auxquelles il ne donna pas une grande importance.

L'inspection ne nous montre pas de déformation thoracique.

La palpation décèle une diminution de la transmission des vibrations vocales.

La percussion révèle une sub matité au niveau du poumon droit.

A l'auscultation le murmure vésiculaire est diminué au niveau du poumon droit.

Ailleurs l'examen est normal.

Appareil cardio-vasculaire : l'inspection ne révèle rien d'anormal; pas de choc de pointe.

A l'auscultation,les bruits cardiaques sont bien frappés,réguliers; le pouls est à 96 pulsations par minute.

Les pouls périphériques sont tous bien perçus.

La tension artérielle : 10 $\frac{1}{2}$/6.

L'appareil digestif : le malade ne présente pas de douleurs abdominales,ni d'anorexie ni trouble de transit.

A l'inspection l'abdomen respire bien,nous n'avons pas noté l'existence de circulation collatérale ou d'ascite.

La palpation ne révèle pas l'existence de gros foie ou de splénomégalie.

L'appareil génito-urinaire : il n'existe pas de douleurs lombaires,ni de troubles mictionnels. Le contact lombaire ne donne rien.

Appareil lympho-ganglionnaire : la palpation des différentes aires ganglionnaires ne révèle pas l'existence d'adénopathie.

Système nerveux : les réflexes ostéo-tendineux sont normaux; le signe de BABINSKI est négatif.

Donc au terme de l'examen clinique,nous nous trouvons devant un malade âgé de 43 ans et ne présentant aucun signe clinique pathologique et dont le bilan biologique ne révèle rien d'anormal.

LES EXAMENS PARA-CLINIQUES

1) Le sang : l'hémogramme est normal; nous ne notons aucune perturbation :

- globules rouges : 4.720.000
- globules blancs : 9.200
- Polynucléaires neutrophiles : 70
- Polynucléaires éosinophiles : 3
- Polynucléaires basophiles : 0
- Lymphocytes : 27
- Monocytes : 0

La vitesse de sédimentation :

Ière heure : 40 mm

2ème heure : 77 mm.

Le taux de prothrombine : 100 %

La glycémie a un taux égal à 1,08

L'urée est normale : 0,23.

Les protides totaux : 76,2.

2) Dans les urines :

l'acétone : 0

l'albumine : 0

le glucose : 0.

3) L'électrocardiogramme : il ne révèle aucune perturbation,le rythme cardiaque est à 90.

4) La recherche de l'acide hyaluronique n'a pu être faite car il n'y avait pas d'épanchement au début de l'hospitalisation.

La radioscopie permet de voir une opacité para-hilaire droite à contours plus ou moins bien limités non battante. Les culs de sac droit et gauche sont bien visibles. La silhouette cardiaque se projette normalement.

La radiographie standard : Le squelette parait normal,les côtes ne présentent pas d'érosion. Mais les hémi-coupôles diaphragmatiques sont quasi horizontales.
Le téléthorax montre une opacité ronde,dense à contour plus ou moins festoné se projettant dans la région para-hilaire droite.
D'autres masses plus petites sont visibles au niveau de l'angle cardio-phrénique et la limite axillaire. Devant cette image radiologique,le même diagnostic différentiel a été posé que pour les observations n° 1 et 2.

Le compte rendu opératoire

Intervention : thoracotomie exploratrice le 25 octobre 1968.
Operateurs : Drs. EID M.M. - B. BENNACEF

Thoracotomie dans le lit du 5ème espace intercostal droit. Le poumon est libre sauf au sommet et au médiastin antéro-supérieur.
Présence de plusieurs masses tumorales au sommet,au médiastin antéro-supérieur,au diaphragme,au sinus costo-diaphragmatique.

Sur la paroi de l'hémithorax droit,il existait plusieurs masses tumorales; prélèvement de l'une d'elles au niveau de la 6ème côte.
Liquide pleural qu'on a aspiré avec une membrane gélatineuse sans caractère anatomo-pathologique.
Fermeture de la paroi plan par plan sur drain aspiratif.

L'examen anatomo-pathologique montre une prolifération néoplasique faite soit d'éléments cubo-cylindriques,réalisant des formations tubulaires, soit d'éléments cellulaires d'aspect fusiforme groupés en massifs. La présence de très nombreuses anomalies cytonucléaires à type de monstruosités nucléaires et de mitoses atypiques,permet de conclure à un mésothéliome malin à structure complexe.

Les suites opératoires ont été très bonnes,les examens radiologiques de contrôle n'ont révélé rien d'anormal.

Après deux mois,le malade est rentré chez lui.

Il a été revu régulièrement au service pour des contrôles radiologiques.

Nous avons appris par la suite qu'il a été décédé quelques mois plus tard.

Observation n° 3 : Opacité ronde para-hilaire droite avec images d'infiltrats nodulaires intéressant le sommet droit.

CONSIDERATIONS CLINIQUES

Les 3 observations que nous rapportons intéressent 3 malades, anciens émigrés en FRANCE, ayant travaillé plusieurs années dans des usines de fonderie, de métallurgie ou de produits chimiques.

CIRCONSTANCES DE DECOUVERTE

I/ Au cours de notre expérience

En ce qui concerne le malade n° 1, ce fut, comme nous l'avons dit, à l'occasion d'apparition progressive de douleurs thoraciques de plus en plus tenaces et évoluant dans un cortège d'asthénie et d'amaigrissement ayant fait penser pendant longtemps, devant l'image thoracique qu'il présentait, à un tuberculome !

Le 2ème malade s'étant présenté un jour pour établir un certificat d'embauche de pneumophtisiologie, et il se retrouva finalement à l'hôpital!

Quant au 3ème malade, ce fut à l'occasion de poussée de stomatite aigue d'étiologie inconnue qu'un téléthorax fut pratiqué et l'image tumorale retrouvée. Ce dernier malade avait présenté, dans les jours qui suivirent son admission dans notre service, une lame d'épanchement pleural bilatéral.

II/ Au cours de la littérature

C'est au cours de 2 circonstances de découvertes que nous avons été amené à examiner nos 3 malades : il s'est agit une fois de douleurs thoraciques intenses, tenaces, ténébrantes et qui sont considérées actuellement pour nous comme le maître symptome initial qui doit attirer l'attention et faire suspecter le diagnostic; et 2 fois d'examen radiologique systématique.

Par ailleurs,l'affection est découverte à l'occasion d'une symptomatologie assez variable,comportant parfois une toux rebelle,des hémoptysies,une dyspnée de plus en plus marquée,des épisodes infectieux broncho-pulmonaires,un hypocratisme digital,mais souvent semble-t-il, un épanchement pleural. Cet épanchement,concomittant de la maladie,parait être un signe quasi constant du mésothéliome pleural pour la majorité des auteurs français,qui le retrouvent dans la proportion de 50 % (H. LE BRIGAND). Habituellement le liquide est d'aspect d'abord banal,souvent récidivant et intarissable. Son abondance s'accroit régulièrement,obligeant à des ponctions répétées de plus en plus fréquentes.
D'autres fois il s'agira,d'emblée ou secondairement,de pleurésies hémorragiques,mais souvent aussi de pleurésies qui restent séro-fibrineuses jusqu'au terme de leur évolution.

Evidemment le mésothéliome pleural étant une affection maligne, entrainera,au cours de son évolution,l'anorexie et par voie de conséquence l'amaigrissement.

Nous avons retrouvé ce signe évocateur chez le premier de nos malades qui nous a été adressé dans un véritable état de cachexie physique ayant nécessité une thérapeutique pré-opératoire intensive.

La dyspnée a été décrite comme étant un signe d'appel de l'affection : il est logique en effet qu'une tumeur pleurale de plus en plus envahissante,de plus en plus mutilante sur le plan fonctionnel entraine un état dyspnéique.

Enfin,quelques auteurs ont décrit d'authentiques mésothéliomes révélés par un syndrome de la veine cave supérieure.

En définitive,nous pouvons dire que devant un syndrome douloureux du thorax,une gène respiratoire inexpliquée,un hypocratisme digital éventuel,un épanchement pleural habituellement récidivant,ou un syndrome de veine cave,il faut savoir penser au mésothéliome pleural dont le diagnostic sera étayé déjà par les antécédents du malade.

ETUDE DES ANTECEDENTS

a) Antécédents familiaux

Les antécédents familiaux n'apportent habituellement aucun apport positif en faveur du diagnostic.

b) Antécédents personnels

Par contre les antécédents personnels,et plus particulièrement professionnels vont revêtir,nous le verrons dans le chapitre étiopathogénique,un intérêt assez important.

Il s'agira souvent de malades ayant longtemps manipulé de l'amiante ou ayant travaillé dans une atmosphère polluée par l'amiante tels les ateliers d'isolation,d'ignifigation (atelier de fabrication de freins). Ce sont donc des malades ayant vécu dans des endroits où l'atmosphère était polluée,les exposant ainsi au risque de l'asbestose.

Nos 3 malades ont effectivement travaillé dans des fonderies et des usines de metallurgie pendant longtemps. L'affection ne s'est manifesté que très tard (20 ans en moyenne).

Dans la littérature,nous avons trouvé dans les antécédents, la notion de pneumothorax artificiel (lors d'une tuberculose pulmonaire) ou de traumatismes thoraciques anciens.

En résumé les antécédents des malades porteurs de mésothéliome pleural peuvent nous éclairer précocément sur le diagnostic et nous amener à une étude clinique complète.

ETUDE CLINIQUE

Le mésothéliome pleural étant une affection évolutive,l'étude clinique pourra le saisir au cours de ses différentes phases successives.

A/ La tumeur localisée

1) A l'inspection : nous avons noté en ce qui nous concerne une diminution de l'amplitude hémithoracique intéressant le côté atteint.
D'autres auteurs ont relevé un certain blocage thoracique donnant chez certains patients une rigidité costale.

Il est à rapporter un signe évocateur de la rapide extension de la tumeur que nous avons retrouvé chez le 2ème malade; ce signe est un comblement du creux sus-claviculaire gauche réalisé par une tumeur apicale ayant largement dépassé le dôme pleural. La tumeur étant,pour ainsi dire,visible à l'oeil nu.

L'hypocratisme digital peut être non seulement le signe révélateur de l'affection pour beaucoup d'auteurs,mais le cachet d'un stade déjà tardif.

2) L'auscultation pulmonaire : à l'auscultation,ces 3 malades présentaient une diminution du murmure vésiculaire correspondant au siège de l'affection,avec abolition de la transmission des vibrations vocales.
Ces mêmes signes se retrouvent chez les malades ayant présenté simultanément un mésothéliome et un épanchement pleural.

B/ Tumeurs diffuses

1) A l'inspection : nous retrouvons à peu près les mêmes signes que dans les tumeurs localisées.

2) L'auscultation pulmonaire : il peut exister une diminution homogène de murmure vésiculaire avec présence habituel de râles diffus.

Enfin,à ce stade tardif,des complications péricardiques peuvent être relevées et les bruits du coeur modifiés.

Les autres signes cliniques

Notre étude embryologique nous a permis de dire que le mésothéliome pleural était une maladie de système,pouvant toucher à la fois la plèvre,le péritoine et le péricarde; ceci explique que certains auteurs aient retrouvé une participation péritonéale à type d'ascite ou de syndrome de compression abdominale.

Nous n'avons pas eu le privilège de noter,comme certains auteurs,une atteinte péricardique entrainant à l'électrocardiogramme une onde T aplatie,parfois inversée,ou le classique microvoltage traduissant une complication au niveau de l'appareil cardio-vasculaire.

Nous avons dit qu'il est classique qu'un épanchement pleural accompagne le mésothéliome pleural. Ce liquide peut être d'emblée hémorragique,séro-hémorragique,souvent séro-fibrineux.

La cytologie pleurale,après centrifugation à 2000 tours/minute pendant 2 minutes,étudiée selon la technique de PAPANICOLAOU permettra de décrire divers types de cellules : des cellules mésothéliales malignes, isolées ou en amas avec un gros noyau arrondi,central et hyperchrome.

D'autres cellules suspectes ou franchement malignes ont été retrouvées dans le liquide d'ascite qui accompagnait un mésothéliome pleural.

En définitive,nous voyons que le mésothéliome pleural évolue dans un conteste clinique évocateur qui va amener le malade à subir des examens radiologiques complémentaires.

CONSIDERATIONS RADIOLOGIQUES

EXAMEN RADIOSCOPIQUE DU THORAX

L'examen radioscopique qui précède classiquement l'examen radiologique éveille déjà chez le médecin une forte présomption. Il pourra révéler l'existence de la tumeur,de son siège,de sa forme et surtout le degré de son retentissement sur le plan de la dynamique costo-diaphragmatique ou médiastinale. La présence ou non d'un épanchement concomittant,d'une rigidité thoracique éventuelle,un hémi-diaphragme immobile,enfin un médiastin fixe.

EXAMEN RADIOGRAPHIQUE DU THORAX

Il a été souvent dit que le mésothéliome pleural est rarement saisi dans sa forme localisée quand il est diagnostiqué,c'est malheureusement et souvent trop tard. En ce qui nous concerne,nous avons eu le privilège de saisir cette tumeur à sa phase initiale,de tumeur localisée.

Chez nos 3 malades,nous avons noté une opacité ronde,homogène dans 2 cas (Obs. 2 et 3), bien limitée,parfois curieusement calcifiée. Sur le cliché de face la tumeur unique siégeait 2 fois au niveau du poumon gauche et une fois au niveau du poumon droit.

Chez le premier de nos malades,l'image siégeait,sur le cliché radiologique de face,au niveau de la région para-hilaire gauche et se projettait sur le segment du Fowler sur le cliché de profil.
Le deuxième malade présentait quant à lui une opacité ronde en boulet de canon au niveau de la région apicale gauche.
Enfin le troisième malade présentait une opacité ronde para-hilaire droite, accompagnée d'images d'infiltrats nodulaires intéressant le lobe supérieur droit et un comblement du cul de sac cardio-phrénique droit.

Nous avons retrouvé,essentiellement dans le premier cas,des images d'érosion costale qui pour nous sont maintenant évocatrices.

Le deuxième L.... M.... présentait un retrécissement des espaces intra-costaux au niveau de la région apicale gauche.

Enfin le troisième malade présentait une quasi-horizontalisation des hémi-coupoles diaphragmatiques.

Au total les formes circonscrites se présentent donc comme des tumeurs denses,bien limitées,de dimensions variables et dont le diagnostic peut être orienté utilement car l'angle de raccordement de ces tumeurs à la paroi chez le premier et le deuxième malades,est un angle aigu évoquant une tumeur pleurale.

Telles sont les images réalisées par le mésothéliome pleural dans sa forme localisée.

Nous avons dit que la deuxième forme du mésothéliome était réalisée par le type diffus.

Les mésothéliomes se présentent différemment selon qu'il existe ou non d'images d'épanchements pleuraux associées.
Dans ce cas l'examen radiologique détaillé des lésions sera facilité par la création d'un pneumothorax artificiel après ponction pleural aussi complète que possible.

Les formes végétantes (fig 7) sont habituellement les plus fréquentes et les plus évocatrices. Les végétations revêtent l'aspect d'opacité homogène,relativement dense à contours irréguliers ou polycycliques. Elles sont de tailles variables.réalisent soit le classique aspect mamelonné,soit l'aspect pyriforme pseudo-tumorale. Leur siège d'élection se trouve au niveau de la plèvre pariétale où elles sont particulièrement visibles.

Une étude radiologique détaillée sous des incidences variées montre la diffusion dans la plèvre médiastinale et pariétale.

La tomographie,pratiquée après pneumopéritoine,permettra de les visualiser sur la plèvre viscérale.

Les formes infiltrantes réalisent quant à elles des images de pachypleurites diffuses plus ou moins régulières,festonnées en dentelle, fortement évocatrices lorsque l'épaississement des feuillets est assez important,atteignant plusieurs centimètres (fig 7).
Quand l'épanchement manque,le pneumopéritoine n'est pas facile à réaliser du fait des adhérences des feuillets pleuraux; ici les aspects radiologiques sont moins bien connus par les auteurs.

La forme squirrheuse ou sèche avec opacité mamelonnée,prenant la totalité du poumon est une forme classique mais assez rare. Habituellement ces formes sèches apparaissent circonscrites ou localisées, mais lors de l'intervention chirurgicale,on constate souvent un envahissement contigu et diffus des feuillets. Cet envahissement ne permettra aucune dissection,aucune résection lobaire réglée,hormis la pleuro-pneumonectomie (fig 7).

Les formes localisées du mésothéliome diffus se présentent très souvent comme une tumeur du médiastin,arrondies,de topographie et de taille variable; le diagnostic précis ne sera porté qu'à l'intervention chirurgicale si l'opacité est unique; il peut être fortement évoqué avant la thoracotomie exploratrice si l'opacité est multiple.

Certaines anomalies radiologiques paraissent avoir un intérêt diagnostic certain : tel l'épaississement irrégulier et tourmenté des scissures,essentiellement visible sur les tomographies. Cet aspect correspond à l'infiltration tumorale des feuillets scissuraux bien mise en évidence au cours de plusieurs autopsies; telle également la diminution

de transparence du parenchyme pulmonaire qui parait inhomogène, grillagé, avec quelquefois des images d'infiltration nodulaire disséminées (troisième malade).

une rétraction de tout un hémithorax réalisant un aspect rigide encastré ou immobile.

Nous voyons que lesaspects radiologiques du mésothéliome pleural sont polymorphes;c'est dire l'importance de bien les connaître pour s'orienter vers un diagnostic qui va se préciser au fil des recherches dont les éléments vont se préciser avec les examens biologiques.

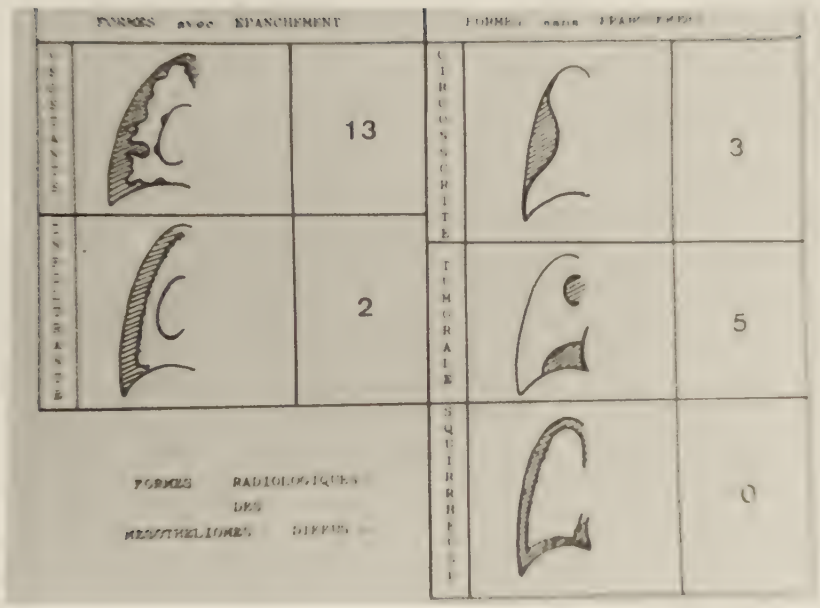

Fig. 7 : Formes radiologiques du mésothéliome diffus.

CONSIDERATIONS BIOLOGIQUES

Nous avons dit dans le chapitre précédent que les images radiologiques réalisées par le mésothéliome étaient fort évocatrices et éloquentes, mais certains auteurs (R. HAVEZ, A. TACQUET, G. BISERTE) ne s'en tiennent pas là. L'on a été jusqu'à dire que le diagnostic de cette tumeur pleurale était théoriquement impossible du vivant du malade ! Il fallait une certitude établie après autopsie complète.

Nous pensons quant à nous que l'affirmation du diagnostic doit être faite sur l'ensemble d'un faisceau d'arguments : clinique, radiologique et évidemment biologique; c'est dire l'intérêt que présenterait une anomalie biologique que l'on pourrait tenir pour spécifique aux mésothéliomes pleuraux.

Certains auteurs, justement avides d'une assise diagnostique certaine, ont analysé la vitesse de sédimentation au cours de l'évolution de la maladie. Pour KOURILSKY la vitesse de sédimentation est normale dans 25 % des cas; elle est supérieure à 25 mm à la première heure dans 35 % des cas. Enfin dans 40 % des cas elle ne fut élevée que tardivement. A ce sujet il fait noter que dans les observations rapportées par KOURILSKY l'évolution de la maladie s'est déroulée dans l'appexie.

En ce qui nous concerne, et malgré l'aspect localisé de la tumeur que présentaient nos trois malades, la vitesse de sédimentation était élevée.
Chez le deuxième malade, nous avons noté par ailleurs une hyperleucocytose à 19000 globules blancs/mm3.
Un troisième élément est venu s'ajouter au contexte biologique : il s'agit d'une hypoglycémie retrouvée dans certaines formes de mésothéliome pleural. Mais ce signe demeure inconstant; nous ne l'avons d'ailleurs point retrouvé chez nos malades dont la glycémie était normale.

Le deuxième volet du diagnostic biologique concerne l'étude de l'épanchement pleural qui est habituellement concomittente de l'affection dans 50 % des cas. C'est ainsi que l'augmentation des alpha 1 et alpha 2 glycoprotéines observée dans ces épanchements est retrouvée dans des épanchements d'origine inflammatoire ou néoplasique. Cet élément manque donc de spécificité.

Par contre la découverte d'acide hyaluronique dans le liquide de ponction pleurale est actuellement un signe évocateur admis par la majorité des auteurs (H. LE BRIGAND, F. BASSET, N. MERLIER, P. RENAULT, Ch. SORS, J. TURIAF).

C'est pourquoi nous allons évoquer simultanément les méthodes d'études et les résultats.

1) Méthode d'étude.

Cette méthode revêt 3 caractéristiques essentielles : elle est simple à exécuter, d'une sensibilité suffisante pour déterminer les taux d'acide hyaluronique de quelques dizaines de mg pour 100 ml de liquide ponctionné. Enfin elle est spécifique car suffisante pour différencier l'acide hyaluronique des autres muccopolysaccharides acides (tels les chondroïtines sulfates par exemple qui pourraient être rencontrées dans d'autres épanchements pleuraux d'étiologie différente).

Parmi les techniques actuellement préconisées, nous pourrons retenir les méthodes de chromatographie sur colonne de Deac-Cephales c a 25, sur Ecteola-Cellulose ou encore sur Deac-Cellulose. Mais ces méthodes de fractionnement sont longues et délicates. La deuxième méthode qui pourrait s'adapter à l'examen routinier est constituée par l'épreuve de la formation d'un " caillot mucineux " proposée en 1963 par HARINGTON lors d'une étude réalisée chez des malades exposés au risque de l'asbestose.

Malheureusement cette épreuve se négative rapidement avec une thérapeutique anti-mitotique,nous verront ce point dans le chapitre consacré à la thérapeutique.

Une dernière technique est venue enrichir l'arsenal de l'enquête biologique,celle proposée par A. TACQUET et R. HERVEZ; cette méthode repose essentiellement sur les qualités physico-chimiques du liquide observé. Nous savons que certains liquides pleuraux riches en acide hyaluronique ont une viscosité telle,que la ponction est rendue très difficile. Nous savons aussi que cette viscosité est très sensible à l'action de l'hyaluronidase. Une étude viscosinétique permet de démontrer qu'après 10 mn d'incubation in vitro,en présence d'hyaluronidase bactérienne,la viscosité de liquide de ponction s'abaisse à moins de 10 % de sa valeur initiale.

Cette épreuve de dégradation enzymatique de longues chaines de l'acide hyaluronique représente un élément d'orientation important pour le diagnostic biologique. Ainsi la caractérisation de l'acide hyaluronique peut être mis en évidence sur le caillot mucineux obtenue selon la technique préconisée par HARINGTON. L'on pourra déterminer la caractérisation électrophorétique de l'acide hyaluronique qui devra,au préalable, être libéré de ses formes combinées avec les protéines : il s'agira donc d'une destruction du complexe hyaluronate-protéine. Pour cela on utilise la cystéine à la concentration de 0,1 million; on pourra également utilisé la trypsine ou la pronase.

L'étape électrophorétique permettra ensuite de séparer l'acide hyaluronique des autres polysaccharides sulfates ainsi que des protéines qui migrent beaucoup moins rapidement que les mucco-polysaccharides acides. L'intérêt de cette méthode d'analyse électrophorétique,et ceci est important,c'est qu'elle peut s'appliquer aisément à de faibles quantités de prélèvement. Nous pensons évidemment à notre troisième observation.

2) Résultats

Cette méthode de recherche de dosage dans le liquide pleural a été appliquée en 1940 par MAYER et CHAFFEE. Mais le travail le plus important est celui réalisé par WAGNER,MUNDAY,SMITH qui étudièrent 207 liquides pleuraux prélevés au cours d'infections tuberculeuses et d'état néoplasique.

- Dans le liquide d'épanchement tuberculeux ou métastatique, la recherche de l'acide hyaluronique est restée négative;

- dans les cas de mésothéliomes pleuraux,la recherche d'acide hyaluronique s'est révélée négative dans 27 cas et positive dans 6 cas.

De l'ensemble de ces publications se dégage une notion : au cours des mésothéliomes on peut détecter dans le liquide pleural l'acide hyaluronique en quantité variable. Il semble que les discordences proviennent de la technique utilisée.

Des études plus poussées ont révélé que l'acide hyaluronique retrouvé dans l'épanchement pleural,que présente les malades atteints de mésothéliome pleural,parait avoir comme origine une synthèse particulière aux tissus tumoraux (WAGNER, MUNDAY, HARINGTON). Plus encore,et nous l'avons dit,pour d'autres auteurs,l'acide hyaluronique n'a jamais été retrouvé dans le liquide pleural hormis celui que présenterait le malade atteint de mésothéliome.

Au total le diagnostic biologique du mésothéliome repose actuellement sur la mise en évidence de l'acide hyaluronique dans le liquide de ponction pleurale.

Au terme de ces discussions nous voyons que l'approche diagnostique se fait de façon de en plus en plus certaine,mais la certitude ne sera faite qu'à l'examen anatomo-pathologique.

CONSIDERATIONS ANATOMO-PATHOLOGIQUE

Avant d'entreprendre notre étude anatomo-pathologique,nous tenons à affirmer que c'est sur une meilleure connaissance de l'anatomie normale de la plèvre et de l'histogénèse que s'appuie le concept de mésothéliome. Déjà en 1927 MAXIMOW avait mis en évidence la dualité potentielle,épithéliale et fibroblastique des cellules mésothéliales. KLEMPERER et RABIN en 1931 avaient soutenu l'origine unique des mésothéliomes malgré leurs extrêmes polymorphismes histologiques.

Ce n'est qu'en 1942 que la question fut tranchée par les travaux de STOUT et MURRAY qui démontrèrent,par la culture des tissus,la transformation des tumeurs mésothéliales et fibroblastiques et vice versa; au niveau des séreuses coelomiques.

C'est ainsi qu'en 1956 EVENSet SORS publièrent une magistral étude de classification anatomo-clinique des tumeurs pleurales,dans laquelle des critères histologiques simples des mésothéliomes ont été définis. Cette classification repose sur les données anatomiques : en effet,la plèvre proprement dite comprend 3 couches (fig 16).

- Une couche superficielle constituant le revêtement appelé autrefois " endothelial " et auquel on applique actuellement le terme de " mésothelium " . Il forme une lame composée d'une seule couche de cellules dites mésothéliales et dont le caractère est d'être peu différenciées,à tel point que leur développement anarchique peut se faire dans un sens conjonctif ou épithélial.

- La deuxième couche,appelée lame celluleuse sous-mésothéliale, est formée d'un ensemble lâche de fibres conjonctives,avasculaire et acellulaire.

- La troisième est dite lame fibro-élastique superficielle. Elle recouvre un plan sous-pleural comprenant en lui même 3 couches :

. une lame celluleuse sous-pleurale qui renferme des vaisseaux;

. des lymphatiques et des cellules mésenchymateuses jeunes,le plus souvent classé comme des hystiocytes;

. une couche fibro-élastique dite profonde.

Du côté viscérale cette couche fibro-élastique profonde se continue avec les cloisons conjonctives élastiques inter-lobaires : elle est ainsi véritablement accolée au viscère pulmonaire.

Du côté pariétal la couche fibro-élastique profonde est séparée des espaces inter-costaux par une nouvelle couche cellulo-adipeuse,dans laquelle elle envoie des prolongements qui vont l'ammarer aux interstices du plan inter-costal.
Chaque couche peut donner naissance à une variété particulière de tumeurs.

Ce rappel anatomique important,va pouvoir éclairer la suite des idées. En ce qui concerne le premier de nos malades et grâce à toute la sollicitude de Mme A. BOUHADEF (Laboratoire d'Anatomie Pathologique), il apparait que : " De nombreux prélèvements effectués mettent en évidence au contact d'un parenchyme pulmonaire dystrophique,remanié par des lésions de pneumonie réticulée atrophique ou hypertrophique,une plèvre siège d'une formation tumorale. Il s'agit :

. soit d'une prolifération prédominante de cellules allongées,fusiformes,à noyaux effilées,à cytoplasme réduit de type fibroblastique;

. soit d'une prolifération restreinte de cellules plus larges,polygonales,plus des cellules claires,évoquant des éléments épithéliaux.

On observe de nombreuses images de mitoses et de monstruosités nucléaires, avec hyperbasophilie des noyaux. De nombreuses fentes sont visibles au sein de cette formation.

Par place, une infiltration du parenchyme pulmonaire est observée, ainsi que des remaniements hémorragiques.

L'ensemble réalise l'aspect d'un mésothéliome malin ". (fig. 14 à 19).

En comparant nos propres résultats à ceux publiés de par le monde, nous pouvons aboutir à la triple différenciation adénoïde, endo-épithéliale et conjonctive des cellules mésothéliales à partir d'un aspect commun, indifférencié, fait de plages cellulaires isolées, de forme arrondie ou globuleuse, au cytoplasme claire, au noyau excentré et présentant toujours des anomalies ou monstruosités cellulaires.

1/ Dans la différenciation adénoïde, on assiste d'abord à l'apparition de cellules vacuolaires, pourvu d'une ou de plusieurs vacuoles qui refoulent le noyau en périphérie. Ce n'est que bien plus tard que des noyaux se groupent autour d'une cavité unique et les cytoplasmes sembleront fusionnés les uns aux autres (fig 9). Il faut souligner que ces formations sont remarquables par le caractère toujours excentré de noyaux par rapport à la cavité, par l'absence de toute fibre réticulinique de soutien et enfin par l'aspect cuticulaire du pôle apical.

2/ Dans la différenciation endo-épithéliale apparaissent des formations pseudo-glandulaires bordées de cellules globuleuses et des formations papillaires centrées par un axe conjonctivo-vasculaire (fig.10).

Les différenciations qui illustrent la fonction " essentielle " de revêtement du mésothéliome, s'oppose à la précédente par le fait que les cellules tumorales sont à l'intérieur de la cavité, et que les cavités sont toujours bordés par des fibres réticuliniques de soutien.

3/ Dans la différenciation conjonctive,on trouve toujours l'aspect de prolifération fibro-blastique riche en fibres argirophiles et en lacunes vasculaires. Leurs plages sont souvent peu extensives (fig. 11).

De cette étude,il sort,comme nous l'avons souligné dans notre étude embryologique,que le mésothéliome est une tumeur primitive des cavités coeloniques de la plèvre,du péricarde et du péritoine dont la fonction et l'origine embryologique sont identiques.

Pour que cette étude soit complète il est important nous a-t-il semblé de la completer par des notions de microscopie électronique.
En effet le microscope électronique révèle l'homogénéité de la prolifération tumorale des mésothéliomes. Ces néoplasies comportent au microscope électronique deux aspects :

- cubique ou cylindro-cubique (c'est la différenciation adénoïde ou endo-épithéliale);

- fusiforme (c'est la différenciation conjonctive).

a) La cellule cubique ou cylindro-cubique présentait une base irrégulière, doublée extérieurement d'une lame basale discontinue dont l'épaisseur varie de 0,10 à 0,75 mm,ce qui explique l'irrégularité et la discontinuité de l'imprégnation réticulinique.

Les faces latérales sont maintenues par des desmosomes.
La cellule est généralement polarisée,des microvillosités apicales sont nombreuses,enfin l'espace intercellulaire est fermé par un système de jonction semblable à celui décrit par FARQUHAR et PALAD.

Le cytoplasme contient des mitochondries denses,des amas de glycogène centrés ou non de vésicules lipidiques et des microfilaments plus ou moins nombreux,mais souvent amassés en faisceaux au niveau de l'apex cellulaire d'où cet aspect cuticulaire que nous avons vu au microscope

optique. L'ergestoplasme comprend des fentes sinueuses ou étirées et parfois des cavités à contour faiblement osmophile.

Les ribosomes sont particulièrement abondants,souvent disposés en rosettes ou en chainettes de 10 à 15 éléments.

L'appareil vacuolaire est assez développé et comporte des lysosomes primaires,des corps multivésiculaires,des corps denses hétérogènes,enfin des corps denses résiduels. Des vésicules de pinocytose proteïque à parois indurées et des grandes vésicules à parois lissées de prinocytose simple sont nombreuses.

Le noyau peut contenir de rares formations arrondies fibrillaires et concentriques.

b) La cellule fusiforme ou étoilée (f.12) est également pourvu de microvillosités. La lame basale est réduite à quelques débris accrochés à des condensations membranaires.
Par rapport aux cellules alignées précédemment étudiées,l'argastoplasme ici connait un développement important. Ses cavités allongées,dilatées, confinantes,contiennent toujours un matériel floconneux de faible densité électronique.

Au total nous voyons que la cellule mésothéliale mère peut réaliser un aspect adénoïde,endo-épithéliale ou conjonctif. Mais comment pourrait-on expliquer ces différenciations malignes,c'est ce que nous allons approché par l'étude étio-pathogénique.

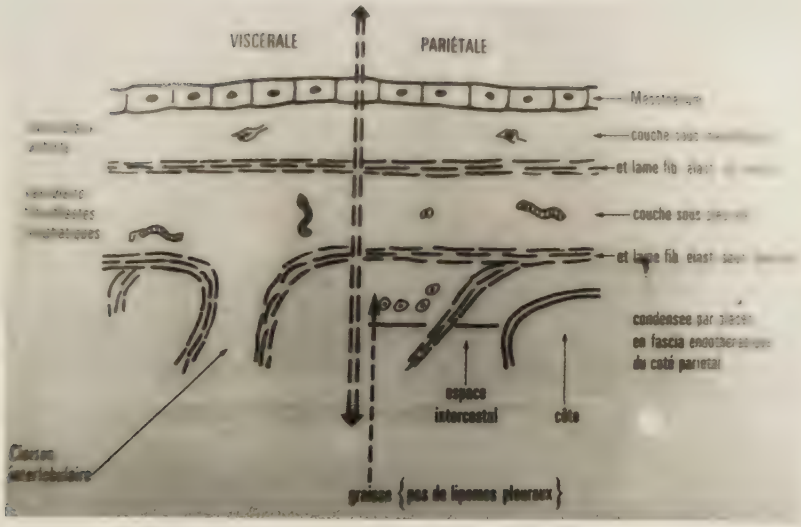

Fig. 8 : rappel histologique de la plèvre normale.

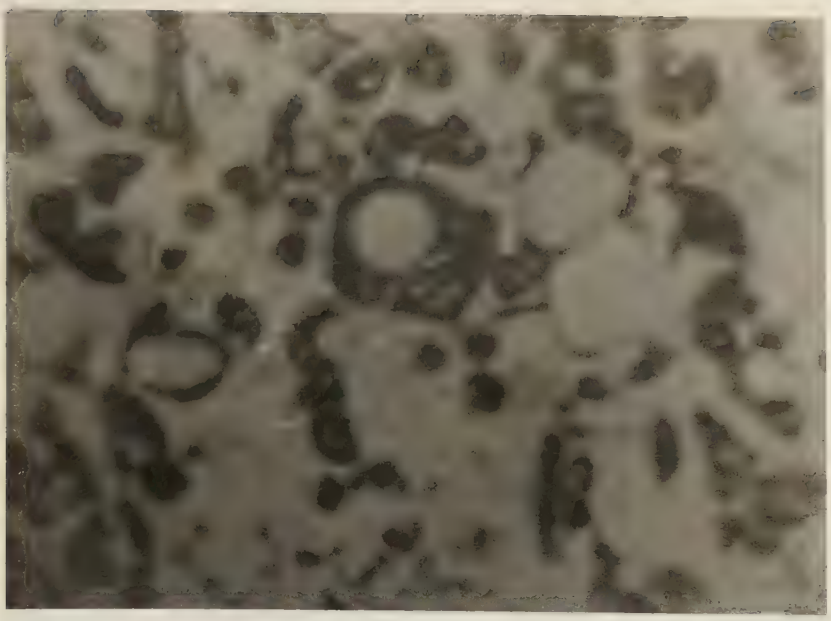

Fig. 9 : 1ère différenciation.
Différenciation adénoïde.

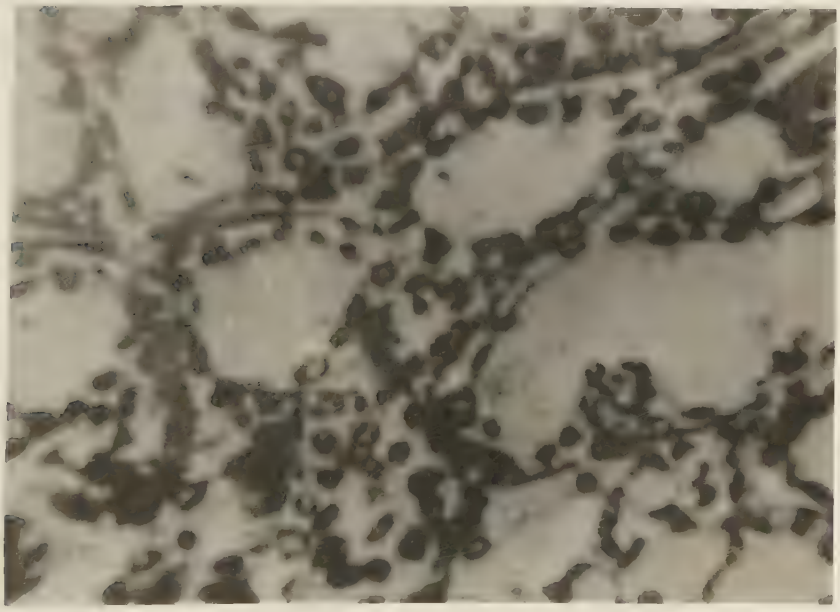

Fig. 10 : 2ème différenciation.
Différenciation endo-épithéliale pseudo-glandulaire.



Fig. 11 : Différenciation conjonctive.

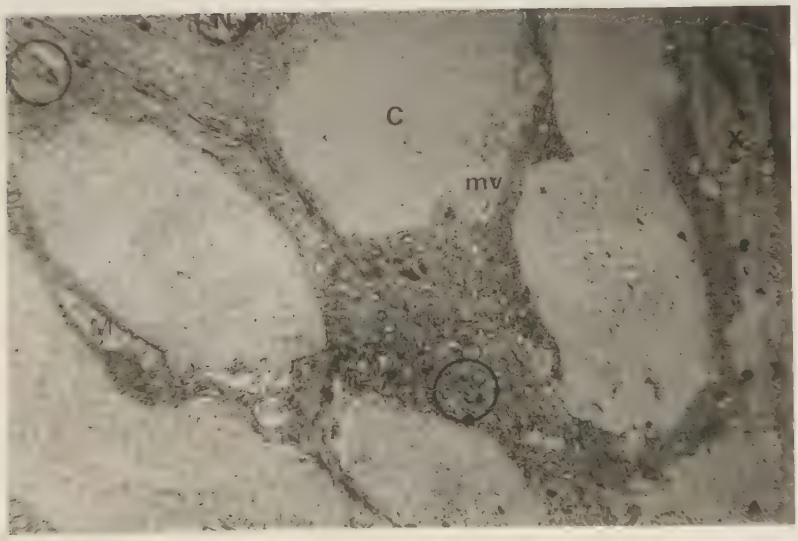

Fig. 12 : Différenciation conjonctive d'un mésothéliome
(cellules étoilées fibroblastiques et fibrocytaires).



Fig. 13 : Mésothéliome pleural : formation cordonnale.



Fig. 14 : Vue d'ensemble. Faible grossissement.
Formations tumorales envahissant les alvéoles pulmonaires

Fig. 15 : Aspect général de la formation tumorale (imprégnant la réticuline) : fentes et éléments fusocellulaires.

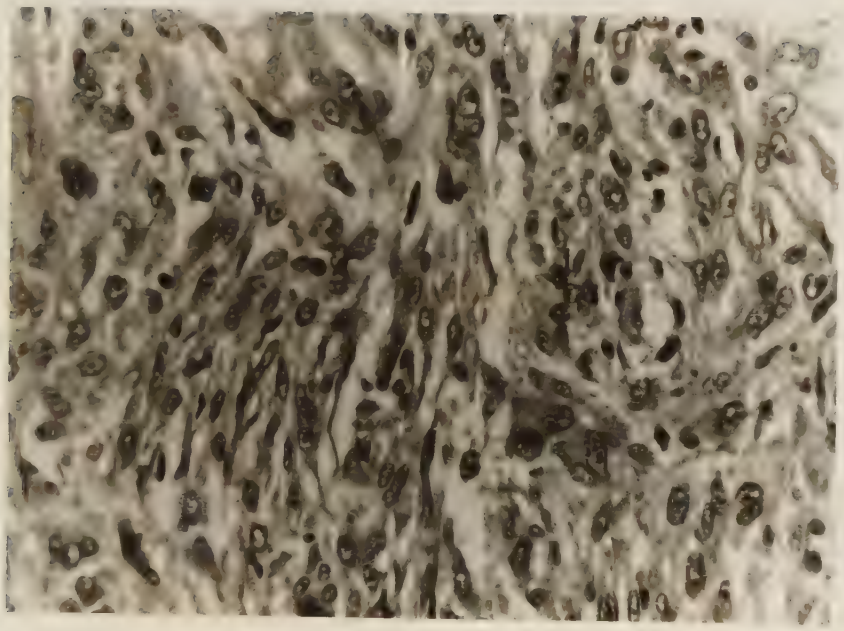

Fig. 16 : Aspect général au grossissement moyen.
Prolifération cellulaire fusiforme et polygonale claire.
Hyperchromatisme des noyaux.

Fig. 17 : Détail (fort grossissement) des aspects cellulaires allongés ou polygonales. Hyperchromatisme et monstruosités nucléaires.

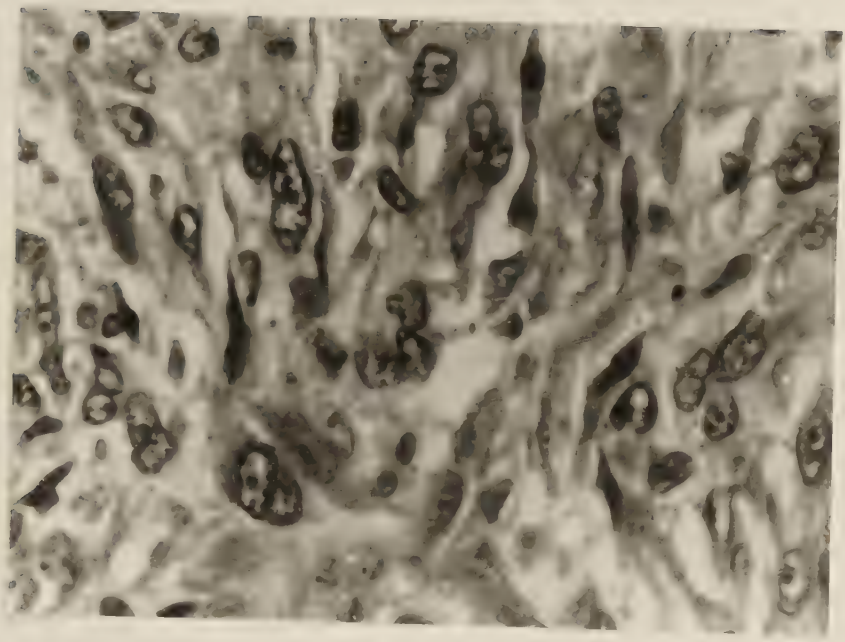

Fig. 18 : Structures cellulaires et nucléaires au fort grossissement. (observation n° 1)

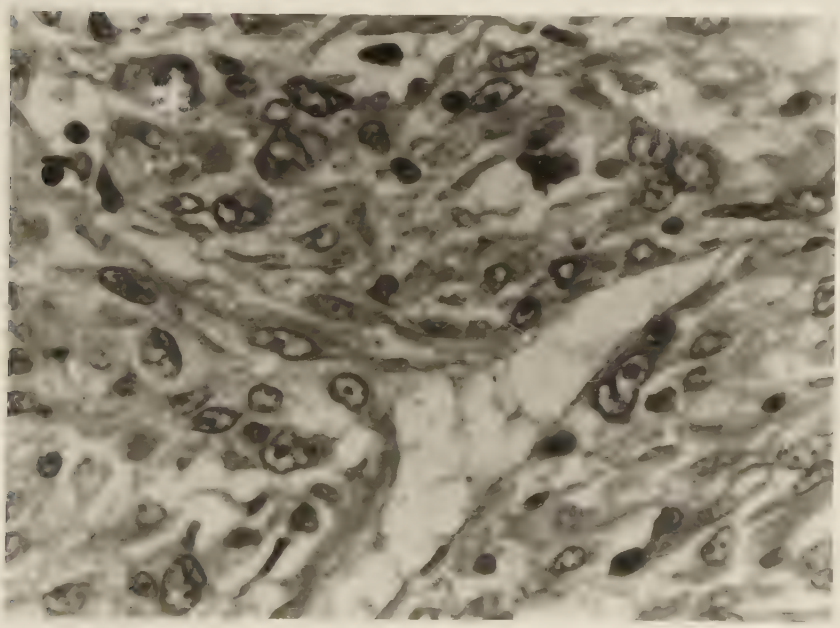

Fig. 19 : Structures d'une fente adénoïde tapissée d'éléments tumoraux au fort grossissement.

CONSIDERATIONS //-TIOLOGIQUES

Le mésothéliome pleural pose depuis quelques années des problèmes d'ordre étiologique pasionnants.

L'intérêt qu'à pris cette affection durant les quinzes dernières années est dû probablement à l'évolution des méthodes d'investigation médicale, aux examens radiologiques systématiques d'embauche ou ceux pratiquer dans le cadre de la médecine du travail et à l'utilisation de plus en plus importante de l'amiante durant ces deux dernières décades comme le rapporte SOLNIKOFF.

L'affection frappe plus électivement l'homme que la femme. Selon les données générales de la littérature, nous retrouvons 69 % d'hommes pour SEMB et 73 % pour BIEHL.

Le maximum de fréquence correspond à une période de vie comprise entre la 6ème et 7ème décades.

Pour une population générale CONNING trouve 0,77 % d'atteinte et 15,4 % pour une population d'ouvriers exposés au risque de l'asbestose. SOLNIKOFF lui avance le chiffre de 1,3 % pour une population exposée.

Un certain nombre de travaux récents ont essayé de mettre en évidence les différentes étiologies possibles incriminées dans la génèse du mésothéliome pleural; ce sont par ordre d'importance :

- l'asbestose,
- les cicatrices de pneumothorax thérapeutique,
- les traumatismes thoraciques,
- les infections pleuro-pulmonaires,
- la silicose.

(1) <u>L'asbestose</u> : " c'est une variété de pneumocconiose dûe à l'inhalation de poussière d'amiante, minérale composée de silicate de magnésie et de silicate de fer employée dans l'industrie ".

L'hypothèse du rôle de l'amiante dans la génèse du mésothéliome pleural a été émise vers 1953 par WAHLS. Mais à cette époque,cette hypothèse n'avait pas obtenu l'écho voulu faute de cas suffisants.

En 1956 et 1960,WAGNER réunit 33 puis 120 observations de tumeurs malignes pleurales chez des personnes travaillant dans l'amiante. Depuis cette date, d'autres publications ont suivi,donnant à cette hypothèse un souffle nouveau.

BUCHMAN,au Congrès International de la Santé (MADRID 1963) présenta 9 mésothéliomes pleuraux.

MANN et coll. en 1966 trouvent 3 mésothéliomes à l'autopsie de 54 malades asbestosiques.

ELMES en 1965 publie 32 cas qui ont rapport à l'asbestose.

Les corps asbestosiques sont retrouvés,au niveau des tumeurs prélevées,dans 80 % des cas alors que pour les cancers bronchiques ces corps n'existent que dans une proportion de 20 %.

L'affection frappe essentiellement les ouvriers travaillant dans l'extraction,le concassage,le broyage,le triage,le filage.. ou ceux travaillant dans une atmosphère polluée par l'amiante tels les ateliers d'isolation,d'ignifugation,etc..

La maladie se déclare après un temps de latence d'environ 20 ans. Mais le temps de l'exposition au risque de l'asbestose,lui,est variable. Dans un cas rapporté par M. DESBORDES,cette exposition n'a duré que 6 mois; donc ce qui importe c'est,d'une part,la présence de la fibre d'amiante dans la plèvre et d'autre part une durée assez suffisante pour permettre la création d'une fibrose dont l'intensité est plus ou moins grande selon la quantité de l'empoussiérage.

Des études expérimentales ont été réalisées pour démontrer l'étiologie possible de l'asbestose dans le mésothéliome pleural.
Des injections intrapleurales,faites à des animaux tels le cobaye,le hamster, des différentes variétés d'amiante,provoquent des mésothéliomes après 15 à 33 mois.
Le Benzopyrène 3-4 a été incriminé lui aussi. Mais il existe une variété d'amiante qui ne le contient pas et qui est pourvue,cependant,d'un rôle cancérigène.

Les particules de chrome ou de nickel de l'amiante ou la pénétration de la fibre asbestosique dans les cellules mésothéliales pourraient être à l'origine du processus carcinogénétique.

Le rôle de l'asbestose est mis en doute par certains auteurs. En effet,l'analyse des pièces opératoires de la tumeur mésothéliale ne met pas toujours en évidence la présence de fibres d'amiante.

CHRETIEN,par exemple,attire l'attention sur le fait qu'on pourrait prendre les corps organo-ferriques,qui se trouvent dans une proportion de 100 % chez tous les individus pour des corps asbestosiques.

Par contre dans certains pays tels l'ALLEMAGNE et l'ANGLETERRE,le mésothéliome pleural est déclaré maladie professionnelle.

(2) Les cicatrices de pneumothorax spontané : les cicatrices de pneumothorax artificiel ou spontané post-infectieux ou post-traumatique,ont été incriminées dans la génèse du mésothéliome pleural.

En 1968,CHRETIEN et coll. publient 4 cas développés sur des cicatrices d'anciens pneumothorax.

Il semble que la tumeur se développerait au niveau des séquelles pleurales et on doit retenir le rôle de traumatisme prolongé ou répété. WAGNER a créé des tumeurs pleurales malignes primitives par irritation répétée de la séreuse pleurale et ceci en dehors de toute agression asbestosique.

(3) Les autres étiologies : les traumatismes thoraciques,les infections pleuro-pulmonaires ont été évoqué par certains auteurs comme cause possible du mésothéliome.

PYROZINSKI attribuait à la silicose un rôle dans la génèse du mésothéliome. Venant appuyer cette hypothèse,plusieurs cas présentant des masses silicotiques ont été publiés.

En ce qui nous concerne,nos 3 malades ont travaillé dans des usines de produits chimiques,de métallurgie ou dans des fonderies.
La phase de latence écoulée entre l'embauche et l'apparition de la maladie est d'environ une vingtaine d'années.

L'âge d'apparition est compris entre 35 ans et 46 ans,donc cette apparition est plus précoce que dans les cas publiés de par le monde.

Tous les 3 sont de sexe masculin,ce qui va dans le sens des statistiques rapporté par certains auteurs.

De toutes ces constatations,nous pouvons souligner le rôle prépondérant de l'asbestose dans la formation du mésothéliome pleural. Ceci demeure tout à fait théorique puisque les infections pleuro-pulmonaires,les cicatrices de pneumothorax,la silicose ont été évoqués dans l'étiologie de cette grave affection qu'est le mésothéliome. Cette gravité est mise en lumière par l'évolution habituellement rapide de cette maladie.

E V O L U T I O N

L'évolution clinique du mésothéliome pleural est définie par son caractère extensif,envahissant et relativement rapidement mortel.

Nous avons déjà dit qu'il existait 2 formes de mésothéliome pleural : la forme localisée et la forme diffuse. Au stade de la forme localisée, des complications peuvent déjà apparaître : complications à type de compression ganglionnaire pouvant entrainer,si la tumeur siège au sommet du syndrome de PONCOST et TOBIAS,parfois même des syndromes de Claude Bernard HORNER,parfois compression du parenchyme pulmonaire aboutissant à l'atélectasie,donc à l'exclusion fonctionnelle d'une partie plus ou moins importante du parenchyme pulmonaire. Nous avons dit également que le mésothéliome pleural s'accompagnant habituellement dans une proportion de 60 % d'épanchement pleural. La présence de cet épanchement viendra compliquer une situation déjà compromise.

Le retentissement de tout épanchement pleural sur le fonctionnement pleural n'est pas à rappeler.

Enfin,de part sa présence le mésothéliome pleural dans sa forme localisée pourrait même entrainer,et nous l'avons déjà souligné,d'authentique compression cave et déterminait par là même,de graves perturbations circulatoires.

Dans sa forme diffuse,le mésothéliome pleural apparait de nos jours au-delà de toute thérapeutique.

Si l'atteinte se fait surtout au niveau des séreuses coeloniques (péricarde,péritoine) et des ganglions médiastinaux,il existe néanmoins des atteintes métastatiques puisqu'elles ont été retrouvées,notamment au niveau des os et du foie.

Enfin dans ce chapitre,un dernier élément mérite d'être souligné : jusqu'à cette dernière décennie on pensait que l'évolution était toujours rapidement mortelle entre 15 mois et 2 ans. Or nous savons actuellement que,quelle que soit la diffusion,il peut exister des formes très lentes qui sont probablement,sur le plan histologique,moins malignes et rappellent certains mésothéliomes localisés de la sphère génitale. C'est ainsi que certains auteurs ont publié des observations de malades porteurs de mésothéliomes pleuraux ayant évolué durant 6 ans,c'est à dire avec une véritable malignité attenuée. LE BRIGAND et MERLIER rapporte le cas d'un malade suivi durant 13 ans.

Le pronostic actuel du mésothéliome pleural pourrait-il être rapproché de celui de la maladie d'HODGKIN ? Nous serons en droit de l'espérer en envisageant le chapitre thérapeutique.

CONSIDERATIONS THERAPEUTIQUES

Nous avons dit que le mésothélione pleural faisait partie de ces variétés de cancers à haute potentialité évolutive,d'où un diagnostic précocément établi et la mise en oeuvre d'une thérapeutique adéquate.

Le traitement du mésothélione peut être envisagé sous deux volets principaux :

- traitement médical,
- traitement chirurgical.

I/ TRAITEMENT MEDICAL

Le traitement médical repose classiquement sur les médications dont l'effet est purement symptomatique. Le traitement anti-cancéreux est,quant à lui,plus spécifique.

(1) Traitement symptomatique : ses visées sont multiples et consistent :

a) Lutte contre la dépertition protidique ou sanguine due aux ponctions répétées de ces épanchements pleuraux si fréquents au cours des mésothéliomes. Il s'agira donc de mettre le malade à un régime hyper-protidique par voie orale. Ailleurs il faudra pratiquerdes transfusions sanguines de sang frais ou de plasma à intervalles réguliers.

b) La vitaminothérapie,cet habituel adjuvent des états morbides sera utilement instituée: on pourra prescrire surtout la vitamine C, éventuellement de la vitamine B1,mais les autres vitamines du groupe B en particulier la vitamine B12 ne seront pas instituées car elles semblent possédées expérimentalement des propriétés pro-tumorales.

c) Les douleurs,les névralgies costales concomittentes des mésothéliomes,et c'était le cas de nos 3 malades,seront combattus par les antalgiques habituels. Mais ces médications seront préscrits à doses minimes car elles risquent d'amener rapidement le malade au stade des stupéfiants.

(2) Le traitement anti-cancéreux : le traitement anti-cancéreux par les agents physiques,y compris l'injection in situ de corps radio-actifs,en particulier or ou radio-phosphate de chrome,s'est avéré inefficace. Il a été supplanté par la chimiothérapie dont l'arsenal s'enrichit chaque année.

5 types de drogue peuvent être utilisés :

- les agents alcoylants qui forment les moutardes azotées;
- les anti-métabolites,qui groupent les anti-foliques (A. methoptérine), les anti-purynes (mercapto 6 puryne)et les anti-pyrimidines (la fluoro 5 uracile);
- les radio-mimetiques tels le méthyl-hydrazines;
- les substances extraites des micro-organismes : actinomycine, mitomycine;
- enfin les substances extraites des plantes et nous citons la Vinca-Leucoblastine.

Le mode d'action de ces substances demeure encore discuté du fait de leur toxicité pour les lignées sanguines. On pourrait ainsi utiliser un seul de ces médicaments; mais recemment certains auteurs ont préconisé une chimiothérapie simultanée,qui consiste à prescrire plusieurs médicaments de formule et de modes d'action différents.

Ce procédé permet d'utiliser de petites doses de chaque produit, de retarder l'apparition d'une résistance cellulaire et,fait à souligner, de prolonger nettement les délais de survie.
Il est évident que ce procédé,pour être efficace,doit être institué de façon très prolongée ce qui n'est possible que si l'on prend la précaution de surveiller étroitement la lignée sanguine. On pourra également envisager l'institution d'autres médicaments telle la métoclopromide en cas de troubles digestifs ou d' hormone mâle en sachant que pour certains celle-ci présente un effet de frénation tumorale.

La corticothérapie intra-pleurale,permet pour certains,des asséchements temporaires; il va de soi qu'elle doit être associée à des antibiotiques par voie générale.

Enfin l'injection in situ d'anti-mitotique a été proposée par KARLOVSKY en 1948. Cette méthode,encore utilisée,s'applique selon 2 schémas :

- injection d'une dose unique élevée;
- injection régulière de doses modérées.

Dans les deux cas,les drogues les plus efficaces semblent être les moutardes azotées.
Il faut insister sur la mobilisation du malade destinée à assurer la diffusion du produit.

II/ TRAITEMENT CHIRURGICAL

Nous allons successivement envisager les techniques chirurgicales, les indications et enfin les résultats.

A/ Techniques comprenant plusieurs volets

1) Le talcage, méthode classiquement utilisée pour symphyser certains pneumothorax spontanés récidivants, consiste à introduire par incision faite sous anesthésie générale, une suspension de talc diluée dans quelques cc de procaïne après évacuation, évidemment complète de l'épanchement pleural. En fait cette technique ne semble assuré que très inconstamment la symphyse des pleurésies néoplasiques.

2) Le drainage endo-thoracique simple avec aspiration : Il n'est indiqué que dans les épanchements surinfectés. Certains auteurs associent ces techniques à l'instillation locale de moutarde azotée.

3) La résection tumorale : Celle-ci doit être envisagée chaque fois qu'elle est techniquement réalisable.
Nous tenons à souligner qu'elle doit être précocément proposée au malade; et nécessite évidemment une broncho-spirométrie globale et à poumon séparé, qui fournira des renseignements utiles sur la fonction pulmonaire et l'éventualité d'une exérèse élargie. On pourra ainsi proposer :

- une pleurectomie totale;
- une exérèse plus élargie qui intéresse à la fois la plèvre et une partie du parenchyme pulmonaire envahi ;
- à la limite une pleuropneumonectomie peut être envisagée.

En fait c'est à thorax ouvert que la décision est habituellement prise. L'acte chirurgical aura cette double visée d'exérèse totale et suffisamment large nécessitée par les cancers, et du respect du parenchyme pulmonaire sain : il faut habituellement dépasser la masse tumorale et ne se limiter que si on est assuré de l'intégrité de ce qu'on laisse. Ici l'intérêt fonctionnel est prépondérant. Ce succès a été le notre au cours des interventions pratiquées à nos 3 malades.

B/ Les indications

L'attitude thérapeutique en matière de mésothéliome pleural va de l'abstention la plus totale aux exérèses les plus élargies.

Les contre-indications opératoires :

- les métastases à distance,
- la bilatéralité des lésions,
- l'atteinte marquée de l'état général,
- la dégradation des fonctions cardio-respiratoires,
- les tares associées (diabète,cirrhose..) peuvent représenter à la limite des contre-indications relatives.

Les indications sont fonction de la forme rencontrée.

a) Dans la forme localisée : la résection radicale et précoce est pour nous l'attitude la plus logique.

b) Les formes diffuses sont également accessibles à l'acte chirurgical; il s'agira habituellement d'une pleuropneumonectomie qu'il est prudent d'associer à une décortication pariétale et,si besoin,à une exérèse diaphragmatique.

Le décollement en extra-pleural est habituellement difficile mais réalisable sur toute la partie externe,plus délicat le long des vaisseaux du médiastin,souvent impossible au niveau du péricarde et du diaphragme.

Le hile :quelque soient les difficultés de la libération de la plèvre et du parenchyme,le hile est habituellement de dissection relativement facile.

Le péricarde : l'envahissement de cette séreuse entraine sa résection large sans tenir compte de la quantité de péricarde réséquée.

Le diaphragme et le péritoine : la difficulté majeure réside bien à ce niveau. L'atteinte du diaphragme est habituellement constante. Sa résection pourrait necessiter une thoraco-laparotomie. Il sera alors possible d'enlever en bloc l'hémidiaphragme et le péritoine; il faudra alors utilisé une prothèse pour la reconstitution diaphragmatique.
La refection des dégats,après l'exérèse de cette importance porte sur deux régions :

- la cavité péricardique trop béante risque de laisser le coeur faire hernie brutale dans un hémithorax deshabité et entrainer par là-même un arrêt cardiaque par torsion des gros vaisseaux de la base; on pourra donc fermer la brèche.péricardique soit en accolant les lombeaux restants, soit en utilisant une prothèse type : téphlon.

- La même technique peut être utilisé pour la refection diaphragmatique.

C/ R E S U L T A T S

La qualité des suites opératoires est ici,comme ailleurs, dépendantes de deux conditions primordiales :

- la réexpansion rapide du parenchyme pulmonaire restant,

- la liberté bronchique.

Il n'est pas constant mais fréquent que,dans les suites opératoires immédiates,une partie du parenchyme pulmonaire s'obscurcisse et qu'une bronchoscopie soit nécessaire pour aspiration,précédée et complétée par des séances de kinésithérapie.
D'autres complications post-opératoires peuvent être noter : une hémorragie obligeant parfois à réintervenir,des encombrements bronchiques,emphysèmes ou fistules bronchiques qui obligerait à pratiquer des ponctions répétées avec antibiothérapie in situ.

Au total si le traitement médical reste limité dans ses indications,le traitement chirurgical quant à lui peut rendre en certain nombre de services au malade,non seulement dans les formes localisées de mésothéliomes pleuraux,facilement extirpables,mais aussi dans les formes diffuses,en particulier quand il s'agit de ces pleurésies intarissables qui accompagne souvent le mésothéliome. On peut permettre ainsi au malade d'échapper à la hantise de la ponction hebdomadaire ou bihebdomadaire. On ralentit souvent l'évolution de la tumeur; on améliore la fonction respiratoire : on pourra rendre ainsi un peu de vie au malade.

CONCLUSION

Parvenu au terme de notre étude,nous pouvons affirmer que le mésothéliome pleural est actuellement sorti de sa"phase clandestine " et prend une place de plus en plus importante dans la pathologie thoracique pour deux raisons principales :

- d'une part,parce que le cancer primitif de la plèvre peut être diagnostiqué précocément grâce à des méthodes d'exploration précises et notamment grâce à la biopsie transpleurale à l'aiguille d'ABRAHAMS ou de MINGHINI,ou après thoracotomie exploratrice ou d'exérèse.

- D'autre part,parce que ce néoplasme est de nos jours accessible à la chirurgie qui peut en assurer la guérison,presque toujours radicale et définitive,en particulier dans ses formes localisées.

La décortication complété par une pleuropneumonectomie apparait pour certains auteurs comme un acte de propreté à visée antalgique; cet acte chirurgical n'en perd pas moins ses titres de noblesse en tarissant l'épanchement pleural chronique,cette habituelle complication du mésothéliome,et en permettant parfois une survie jusque là inespérée.

Pour notre part,nous tenons à souligner que :

- la précocité du diagnostic est la condition sine quanon d'un bon résultat thérapeutique. C'est dire la nécessité absolue pour tout médecin de connaître parfaitement l'existence,les signes cliniques et paracliniques du mésothélium pleural : ainsi,devant une image anormale de la paroi thoracique,associée à des nevralgies costales plus ou moins tenaces, ou devant un syndrome pleural bâtard,il nous apparait nécessaire de proposer très vite une exploration chirurgicale.

- Certains de ces malades,présentant un état général plus ou moins atteint,il est utile de réunir les conditions minimales de la réussite de l'acte chirurgical : c'est ainsi que toute tare sera traitée, qu'une anémie sera corrigée,qu'une hypoprotidémie sera améliorée.

- Au stade opératoire,c'est classiquement à thorax ouvert que la décision est prise :

a) la tumeur est localisée : son énucléation ne pose habituellement pas de problèmes;

b) la tumeur est diffuse : une résection large est pratiquée. La pleuropneumonectomie peut être dépassée par une péricardectomie totale ou partielle,voire une résection diaphragmatique suivie de protese de réfection.

En ce qui concerne les formes diffuses du mésothéliome pleural,nous pensons quant à nous,qu'une chimiothérapie post opératoire demeure un important adjuvent qui conditionne l'acte chirurgical et améliore la survie.

Ainsi,malgré les échecs qu'à connus la chirurgie au début du siècle,les résultats encourageants actuels nous incitent à continuer dans cette voie.

Il est à espérer qu'une meilleure connaissance de l'étiopathogénie du mésothéliome pleural,puisse nous permettre un jour d'affirmer que le cancer primitif de la plèvre est parfaitement curable.

BIBLIOGRAPHIE

BELTRAN, CHEVREL A. :

Cancer primitif de la plèvre (1955).

BICHL F. :

Contribution à l'étude des tumeurs primitives de la plèvre. Nancy 1957.

DUTHOIT :

Etude des glycoprotéïnes des épanchements pleuraux. (Lille 1966).

PARIENTE R. :

Le diagnostic des pleurésies tumorales. Etude critique des principales méthodes d'investigation actuellement utilisé. (Paris 1962).

1 - ARNAUD A. LEBREUIL G. RAPHAEL B. PAYAN H. MONGIN M. CHARPIN J. : Asbestose pleuro-pulmonaire et mesotheliome pleuro-péritonéal malin. J. Franç. Méd. Chir-thor, 1969, 23, 85.

2 - BERGE T. : Cytologie diagnosis of malignant pleural mesothelioma. Acta, Cytol. 1965, 9, 207 - 212.

3 - BIEKER H.W. BECKER C. : Mesotheliomë der pleura in röntgenbied radolchin. 1964, 33, 349 - 370.

4 - BLIX G. : Hyaluronic acid in the pleural and peritoneal flind s from a case of mesotheliome. Acta. Sc Méd. Upsala. 1951, 56, 47, 50.

5 - BLOUNT H-C. : Mesotheliome localisé de la plèvre. Radiology, 1956, 67, 822.

6 - BROUET G. : Mésotheliomes malins compliquant des séquelles de pneumothorax thérapeutiques.

7 - CASTOR C.W. et NAYLOR B. : Characteristics of normal and malignant human mesothelial cells studied in vitro. Heb. invest. 1959. 20, 437 - 443.

8 - CAZZANIGRE G. : Tumore primitivo dello pleura. G. Ital. Tuberc. 1952, 6, 344 - 346.

9 - CHRETIEN J. et DELOBEL J. : Facteurs étiologiques des mésotheliomes malins de la plèvre. Journées de pneumo-phtisiologie de Clermond-Ferrand. Nov 1967.

10 - C LAGETT OT, MAC DONALD J.R., et SCHMIDT H.W. : Fibrome localisée de la plèvre. J., Thorac., Surg., 1952, 24, 213.

11 - CLAY. A., WAROT P., DUPONT A., ADENISL, DEMELLE A. : A propos du diagnostic Biochimiquede la tumeur primitive de la plèvre. Lille médicale., 1961, 6, 372-381.

12 - COFFREY RP., CUCIDO J.L. : The chemical and pathologic aspects of pleural mesotheliomes. Surg 1961, 49, 690-695.

13 - COSTER A., DE, PAYFA M, BELLENS R., COUARD V., et BASTENNIE PA. : Tumeur intra-thoracique et hypoglycémie. J, Franç. Méd. Chir. Thor., 1962, 16, 191.

14 - COTRAN R. : Ultrastructural studies on the permeability of the mesothelium to horse radishperoxydase. J. Cell. Biol., 1968, 37, 123 - 137.

15 - DECRO JX. G et PIERON : Contribution à l'étude des fibromes de la plèvre à propos d'un cas personnel. Bull, Loc. Méd. Hôp. Paris., 1963, 114, 97.

16 - DELAGE J., MERCIER R., MOLINA Cl., CHEMINOT J, Cl., FONCK - CUSSAC Y., et LEFEBURE G. : Les tumeurs pleurales primitives. A propos de 5 observations. Le poumon et le coeur , 1968, 24, 505-518.

17 - DESBORDES M., TAYOT J VERET., ERNOULT, DUHAMEL., BARTOLETTE., DAUTY, et DOUCET. : Cancer primitif de la plèvre chez les asbestosiques. A propos d'une nouvelle observation. J. Franç. Méd. Chir-Thor, 1967, 21, 107, 121.

18 - DOEGE K.W. : Fibro sarcoma of the mediastum.
Ann-Surg., 1960, 92, 955.

19 - ECHEVARRIA R.A., et AREAN V.M. : Ultrastructural evidence of secretory differentiation in a malignant pleural mesotholioma. Cancer, 1968, 22, 323 - 332.

20 - EHVENHOFT JL. : Mesotheliomes of the pleura.
J., Thor., Cardio-vas., Surg., 1960, 40, 393 - 409.

21 - ELMES PC., Mac CANGHEY WTE., et WADE OL. : Diffuse mesotholioma of the pleura asbestos. Brit., Med., J., 1965, 1, 350-352.

22 - ELMES PC., et WADE O.L. : Relationshys beturen exposure to asbestos and pleural malignancy in belfast in biological effects of albestos. Ann., NY., Acad., Sca., 1965, 132, 549 - 557.

23 - EVEN R., et SORS CH. : Les mésothéliomes.Essai de classification anatomo-clinique des tumeurs pleurales primitives. Presse médical, 1959, 67, 2058.

24 - EVEN R., et SORS CH. : Les cancers pleuraux primitifis, essai de classification des tumeurs pleurales primitives. J., Franç., Méd., Chir-thor., 1960, 14, 143, 157.

25 - FARQUHAR MG., et PALADE GE. : Junctional complexes in various epithelia. J., Cell, Biol., 1963, 17, 375 - 412.

26 - FISCHER et HENSTON. : 18 cas de mésotheliomes localisés.
Amer. J. Chir. Path. 1943, 13, 186.

27 - FELIX MD., et DALTON A.J. : Comparison of mesothelial cells and macrophages in mice after intraperitoneal inoculation of melanine granules. J., Biophys-Biochim., Cytol., 1956, 2, 109, 114.

28 - FOWLER PBS., SLOPER JC., et WAGNER EC. : Exposure to asbestros and mesothelioma of the pleura. Brit Med., J., 1964, 2, 211 - 213.

29 - FREON P., LAMONLER P., LEGER H., COURAND L., KERMAREC J., et CONE JC.: Un cas de mésothéliome diffus. Presse Médic., 1963, 71, 253.

30 - GALY MP. : Le diagnostic des tumeurs pleurales primitives ou soi disant telles. Journal méd., Bordeaux., 1961, 138, 1261-1275.

31 - GRIVA V. : Post traumatic pleural mesothelioma. Minerva méd., 1961, 81, 29 - 53.

32 - HANST MD., et MORE RH. : Electron microscopy of connective tissues and elastogenesis. In the connective tissue the WILLIAMS and WILKINS company, Baltimore., 1967, 352-376.

33 - HARINGTON JS., WAGNER JC., et SMITH M. : The detecton of hyaluronic acid in pleural fluids of cases with diffuse pleural mesotheliomas. Brit J., Exp Path., 1963, 44, 81, 83.

34 - HARINGTON J.S., et ROC F.J.C. : Studies of carcinogenesis of asbestos fibers and their natural oils biological effects of asbestos. Ann., N.Y., Acad Sci., 1965, 132,489.

35 - HOCKBERG LA. : Endotheliome (mesotheliome) of the pleura review with report of 7 cases of which were extirped surgically. Ann., Rev., Tub., 1951. 63, 150 - 175.

36 - HOURLANE D. : The pathology of mesothelione and an analysis of their association with asbestos exposure. Torax 1964, 19, 268 - 278.

37 - KALB M.J.C. : Les tumeurs de la plèvre. Poumon et Coeur 1961, 17, 591 - 600.

38 - KALMANSON D : Les mésotheliomes pleuraux. Cahiers du collège de médecine 1971, n°6, 81 - 93.

39 - KAYE GI., et PAPPES GD. : Studies in the cornea i the fine structure off rabbit cornea and the uptake and transport of colloïdal particules by the cornea in vivo. J, Cell-Biol., 1962, 12, 457, 479.

40 - KERMADER J., et CARRE J.C. : Sur un cas de mésothéliome diffus-Presse Médical.1963, 71, 253 - 556.

41 - KLEMPERER P., and RABIN R. : Primary neoplasma of the pleura. Arch-Path (Chicago) 1931, 11, 385-412.

42 - KOURILSKY R., KALMANSON O., VERLEY JM., et PIERON R. : Les mésothéliomes pleuraux. Coeur méd., Int 1966, 5, 51 - 68.

43 - KRAUSE L.G., et ROSS CH.A. : A fibrous mesothelioma of the pleura. N.Y., St, J-Med 1963, 135-139.

44 - LE BRIGAND H. : Les tumeurs de la plèvre. La vie médicale n° 21 p 2734 - 2746., 1974.

45 - LEMERCIER JP., DESSEAUVE., TAYOT. : A propos de sept observations de mésothéliome diffus de la plèvre. J, Franç., Méd., Chir-Thor., 1963., 17, 615-623.

46 - LE GAZEP, GALY P., TOURAINE K., TISSOT A., CHASSARD A. : A propos de 2 observations anatomo-cliniques des tumeurs malignes de la plèvre. Lyon médicale 1960, 23, 1543 - 1551.

47 - LONGEFERT H., HARTING L., BARDE A., LIEUTAUD R., SERRA P. : Cinq cas de tumeurs pleurales diffuses, aspects chirurgicaux. J, Franç., Méd., Chir-thor, 1966, 20, 507.

48 - LUSE S.A., SPUT H.J. : An electron microscopic study of solitary pleural mesotheliome. Cancer (Philadelphie) 1964, 15, 1546.

49 - MAC CANGHEY WTE : Criteria for diagnosis of diffuse mesothelial tumors in biological effects of asbestos. Ann., NY-Acad-Sci., 1965, 132, 603 - 613.

50 - MAC CANGHEY WTE, WADE OL., ELMES PC. : Exposure to asbestos dust and diffuse pleural mesotheliomas. Brit., Méd., J, 1962, 2, 1397.

51 - MANN RH., GROSH DL., O'DONNEL WM : Mesothelioma associeted wish asbestosis. Cancer (Philad-) 1966, 19, 521.

52 - MERLIER M., LE BRIGAND H., et WAPLER C. : Chirurgie des tumeurs pleurales primitives. Le poumon et le Coeur 1968, 24, n° 5, 521.

53 - MERLIER M. : Tumeurs pleurales primitives.
La presse médicale 1969, 77, 1505 - 1506.

54 - MOLINA Cl., DELAGE J., et MERCIER R. : In tumors pleurales primitives. Le poumon et le coeur 1968, 24, 5, 487.

55 - MEYER K., et CHAFFEE E.: Hyaluronic acid in the pleural fluid associated withe a malignant tumor involvery the pleura and peritonerim. J., Biol., Chem, 1940, 133, 8391.

56 - MIECH G., REPS Ph., WAGNER JP., WITZ JP. : Aspects radiologiques des tumeurs pleurales primitives. J, Radiol-electr., 1962, 43, 444, 446.

57 - MIECH G., STOEBNER P., WITZ JP., MORAND G., ROEGEL E., et AUDET P : Etude anatomo-clinique de 10 mésothéliomes pleuraux diffus. Apport de la microscopie électronique. J., Franç., Méd., Chir-Thor, (sous presse).

58 - MONFREDI I., ROSENBAUM D., CHILDRESS RH. : Diffuse malignant mesothelioma of the pleura. Amer., Rev., Resp-Dis, 1965, 92, 269-279.

59 - ODOR DL. : Observations of rat mesothelium with electron and phase microscopes. Am., J., Anat 1954, 95, 433 - 465.

60 - ORR S.F.D. : Infra red spectroscopic studies of. studies of soma polysaccharides. Bioch., Biophys., Acta 1954, 14, 173 - 181.

61 - OWEN MG : Diffuse mesothelioma and asbestos exposure. Brit., Med., J., 1964, 2, 214 - 218.

62 - PINE A. : A hyaluronidase and a polysaccharide from tumors. Brit., J, Exp, Path, 1942, 23, 277 - 284.

63 - PORTE A., et BATZENSCHLAGE A.: Le problème de l'élimination biliaire du dioxyde de thorium (thorotrast) chez la souris. Etude au microscroscope électronique. CR.Soc Biol 1958, 152, 1183 - 1187.

64 - PORTE A., ROUSSELOT P., STOEBNER P., et VALLE A. : Sur la formation des corpuscules de sicrack dans les macrophages de la muqueuse intestinale et des ganglions lymphatiques dans la maladie de WHIPPLE. Etude au microscope électronique. Ann., Anat., Path., 1964, 9, 309 - 322.

65 - RHODIN J. AG. : Organization and ultrastructure of connective tissue in the connective tissue the WILLIAMS and WILKINS campagny. Baltimore 1967, 1, 16.

66 - RHODIN J.A.G. : An atlas of ultrastrure. WB. Saunders 1963.

67 - RINGENTZ NS., et REICHARD P. : Chromatography ou ecteola of sulfate containing muccopolysaccharides. Acta., Chem., Scand 1962, 346-348.

68 - ROBERTSON HE. : Endothelioma of the pleura. Amer. J. Cancer Res. 1924, 8, 317 - 375.

69 - ROPES MW., ROBERTSON WB., ROSSMEIL EC., PEABODAY RB., et BAUN W. : Synovial fluid mein. Acta. Med. scand 1947, 196, 700 - 744.

70 - SACCONE A., and COBLENZ A. : Endothelioma of the pleura with report of 2 cases. Amer. J. Clin. Path. 1943, 13, 186.

71 - SANO ME., WEISS E., et GOULT ES. : Pleural mesothelioma further evidence of its histogenesis. J. Thor. Cardio-vasc. Surg. 1950, 19, 783 - 788.

72 - SANTY P., GALY P., TOURAINE RG., RIFFET G., et FORT D. : Les tumeurs primitives de la plèvre. Sem. Hôp. Paris. 1954, 30, 1233.

73 - SELIKOFF FS., CHUNG J., et HOUMORD EC. : Relation between exposure to asbestos and mesothelioma. New Engl. J. Med. 1965, 272, 560-565.

74 - SEMB G. : Diffuse malignant pleural mesothelioma. Acta. Chir. Scand. 1963, 126, 78.

75 - SERGENT E., et KOURILSKY R. : Contribution à l'étude de l'endothelioma pleural. Presse. Méd. 1939, 27, 257.

76 - SORMSEN F., UBER BOSARTIGE. : Primargeschnulste des brustpelles (Einge fall voir endothelioma pleural. Klin Wochense 1938, 17, 571-574.

77 - SORS Ch. : Les mésothéliomes des cavités calomiques. Ann. Anat. Path. 1956, 26, 186 - 209.

78 - SORS Ch., LEGER L., DUBOST Cl., et THOMERET G., SCHWEIZ Z., TUBER K., 1962, 26, 1268.

79 - STAUBESAND J. : Zur histophysiologie des herzbentels, II Mitterlung elektronenmikroskopischa untersuchungen uber die passage von metalle-solen durch mesotheliale membrane. Z. Zellf. U. Mikrosk anat. 1963, 58, 915 - 952.

80 - STAUBESAND J., et SCHMIDT W. : Zur histophysiologie des herzbentels I mitterlung. Z. Zellf. U. mikrosk anat. 1960, 53, 55-68.

81 - STOEBNER P., et CUSSAC Y. : Aspects wtrastructuraux des tumeurs mixtes de la parotide. J. Microspie. 1965, 4, 64.

82 - STOUT AP. : Les mésothéliomes de la plèvre du péritoine et du pericarde. Arch. Anat. Path. 1954, 3, 115.

83 - STOUT AP., and MURRAY MR. : Localized pleural mesothelioma investigation of its characteristics by the method of tissue culture. Arch. Path (Chicago) 1942, 34, 951.

84 - TACQUET A., BISERTE G., et HAVEZ R. : Critères biochimiques du diagnostic de mesotheliome pleural. Lille Méd. 1965, 10, 146.

85 - TAYOT J., DESBORDES J., ERNOULT JL., POTOUI B. : Mesotheliome pleural et asbestose. J. Franç. Chir-Thor. 1966, 20, 757.

86 - THIBAULT Ph. : Les tumeurs primitives de la plèvre. Presse. Méd. 1960, 68, 1395.

87 - TURLAF J., BASSET F., BATTESTI JP., et CALVET JM. : Rôle de l'asbestose dans la provocation des tumeurs malignes de la plèvre mésotheliome pleurale. Presse. Méd. 1965, 73, 2199 - 2204.

88 - TURIAF J., CHABOT J., et BASSET, Mme F. : Cancer bronchique et mésothéliome pleural. Lille. Méd 1965, 10, 146.

89 - URSCHAL H., et PAULSON D. : Mesotheliomas of the pleuro. Ann. Thorac-surg 1965, 1, 559 - 574.

90 - VOTH D., et KOLHOFOLT M. : Untersuchungen zur histomorphologie und zytologie des memschlichen mesothels. Z. Zellf. U. Mikrosk anat 1962, 58, 546 - 572.

91 - WAGNER JC. : Experimental production of mesothelial tumors of the pleure by implantation of dusts in laboratory animals nature. 1962, 196, 180, 181.

92 - WAGNER JC., GHAGGS CA., et MARCHAND P. : Diffuse pleural mesotheliome and asbestos exposure in the north western. Cap. Provence. Brit J. Industric - Med. 1960, 17, 260 - 272.

93 - WAGNER JC. MUNDAY DE., and HARRINGTON JS. : Histochemical demonstration of hyaluronic acid in pleural mesothelioma. J. Path. Bact. 1962, 84, 73.

94 - ZAHND JP., PORTE A., et BATZENSCHLAGER A. : Sur l'aspect ultrastructural du foie chez "lacerta stirprum et aceara latifrons" après injection intrapéritoneale de dioxyde de thorium (thorotrast). CR. Soc. Biol. 1963, 157, 1791 - 1793.

TABLE DES MATIERES

Pages :

INTRODUCTION 15

HISTORIQUE 19

EMBRYOLOGIE 22

OBSERVATIONS..... 25

CONSIDERATIONS CLINIQUES 47

CONSIDERATIONS RADIOLOGIQUES 53

CONSIDERATIONS BIOLOGIQUES 58

CONSIDERATIONS ANATOMO-PATHOLOGIQUES 63

CONSIDERATIONS ETIOLOGIQUES 69

EVOLUTION 74

CONSIDERATIONS THERAPEUTIQUES 77

CONCLUSION 85

BIBLIOGRAPHIE .....